УДК: 616.231-089.85-072.1

КЛИНИЧЕСКОЕ СРАВНЕНИЕ МЕТОДОВ ИНТРАОПЕРАЦИОННОГО ГЕМОСТАЗА ПРИ ТРАВМАТИЧЕСКИХ ВНУТРИЧЕРЕПНЫХ КРОВОИЗЛИЯНИЯХ

Мамадалиев Авазбек Равшанович – заведующий отделением
Республиканский Научный Центр Экстренной Медицинской Помощи (Ташкент, Узбекистан)
Худайбердиев Кобил Турсунович – д.м.н., профессор
Давлатов Баходир Набижонович – д.м.н., доцент
Мамадалиев Аббосбек Бахтиярович – Ph.D., ассистент
Андижанский Государственный Медицинский Институт (Андижан, Узбекистан)

Аннотация. *Тяжелая черепно-мозговая травма является ведущей причиной смерти среди лиц моложе 45 лет. В большинстве своем это обусловлено компремитирующим механизмом (в основном внутричерепной гематомой), ведущим к отеку и набуханию головного мозга, как следствие острой церебральной недостаточности. Целью данного исследования было сравнение и выявление преимуществ и недостатков различных местных гемостатиков. Для этого нами изучены данные 184 пациентов с внутричерепными кровоизлияниями различной глубины и локализации. Оценены интраоперационные и ближайшие результаты гемостаза и послеоперационные осложнения, а также выявлены преимущества и недостатки методик.*

Ключевые слова*: черепно-мозговая травма, внутричерепная гематома, интраоперационный гемостаз, гемостатическая коллагеновая губка, гемостатический порошок.*

KALLA SUYAGI ICHI TRAVMATIK QON KETISHLARDA INTRAOPERATSION GEMOSTAZ USULLARINI KLINIK TAQQOSLASH

Mamadaliyev Avazbek Ravshanovich – bo‘lim boshlig‘i
Respublika Shoshilinch Tibbiy Yordam Ilmiy Markazi (Toshkent, O‘zbekiston)
Xudayberdiev Qobil Tursunovich – t.f.d., professor
Davlatov Bahodir Nabijonovich – t.f.d., dotsent
Mamadaliyev Abbosbek Baxtiyarovich – Ph.D., assistent
Andijon Davlat Tibbiyot Instituti (Andijon, O‘zbekiston)

Annotatsiya. *Bosh miya og'ir jarohatlari 45 yoshgacha bo'lgan odamlar o'limining asosiy sababidir. Ko'pincha, bu o'tkir miya yetishmovchiligi natijasida miyaning shishishiga olib keladigan bosim mexanizmi (asosan kalla ichi gematoma) bilan bog'liq. Ushbu tadqiqotning maqsadi turli xil gemostatik vositalarning afzalliklari va kamchiliklarini solishtirish va aniqlash edi. Buning uchun biz turli xil chuqurlikdagi va lokalizatsiyadagi kalla ichi gematomalari bo'lgan 184 bemorning ma'lumotlarini o'rgandik. Gemostazning intraoperativ va yaqin natijalari va operatsiyadan keyingi asoratlar baholandi, texnikaning afzalliklari va kamchiliklari aniqlandi.*

Kalit so'zlar*: travmatik miya shikastlanishi, intrakranial gematoma, intraoperativ gemostaz, gemostatik kollagen shimgich, gemostatik kukun.*

Актуальность исследования. Хирургическое удаление внутричерепных гематом является одним из основных вариантов лечения черепно-мозговой травмы. В современной нейрохирургии одной из нерешенных задач остается проблема достижения гемостаза после выполнения основного этапа операции [2, 3]. Это объясняется тем, что в области ткани мозга нежелательно проводить избыточные коагуляцию, клипирование или лигирование сосудов, а также пользоваться местными гемостатическими средствами, которые долго сохраняют свою структуру и нередко провоцируют развитие локального воспалительного процесса [1, 4].

Цель исследования – проведение на основе клинических данных сравнительного анализа способов интраоперационного гемостаза.

Материал и методы исследования. Материалом исследования служили данные 184 пациентов с травматическими внутричерепными кровоизлияниями. Больные госпитализированы сразу после травмы или же поступили по линии санитарной авиации в отделение нейрохирургии Андижанского филиала Республиканского научного центра экстренной медицинской помощи. Возраст исследуемых пациентов варьировал от 18 до 85 лет, согласно возрастной классификации ВОЗ (WHO, 2017). Средний возраст составил 43,8±10,6 лет. Среди исследуемых больных 162 (88%) составили мужчины, 22(12%) – женщины. Основную группу (96 пациентов) составили больные, которым, в ходе хирургического вмешательства, интраоперационно проводился гемостаз с использованием порошка «Хемобен», пациентам в группе сравнения (88 пациентов) – коллагеновая гемостатическая губка.

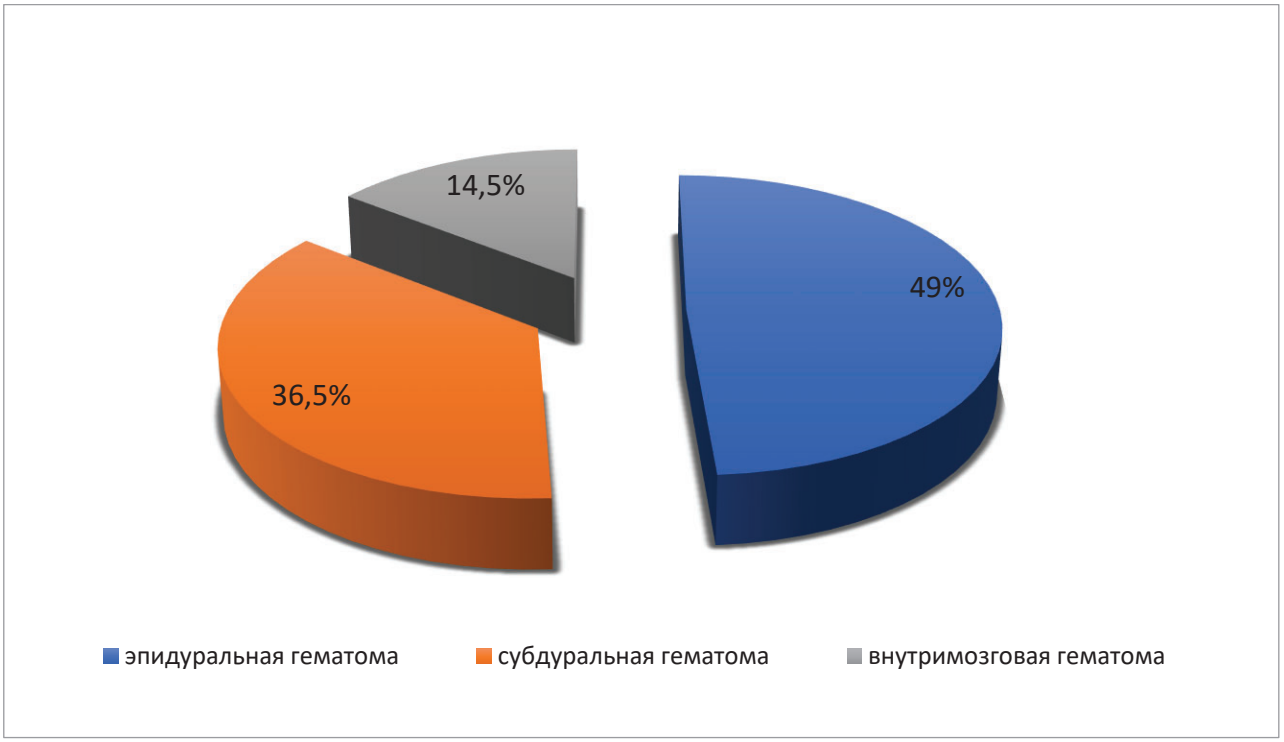

Рис. 1. *Распределение больных группы сравнения по виду внутричерепной гематомы.*

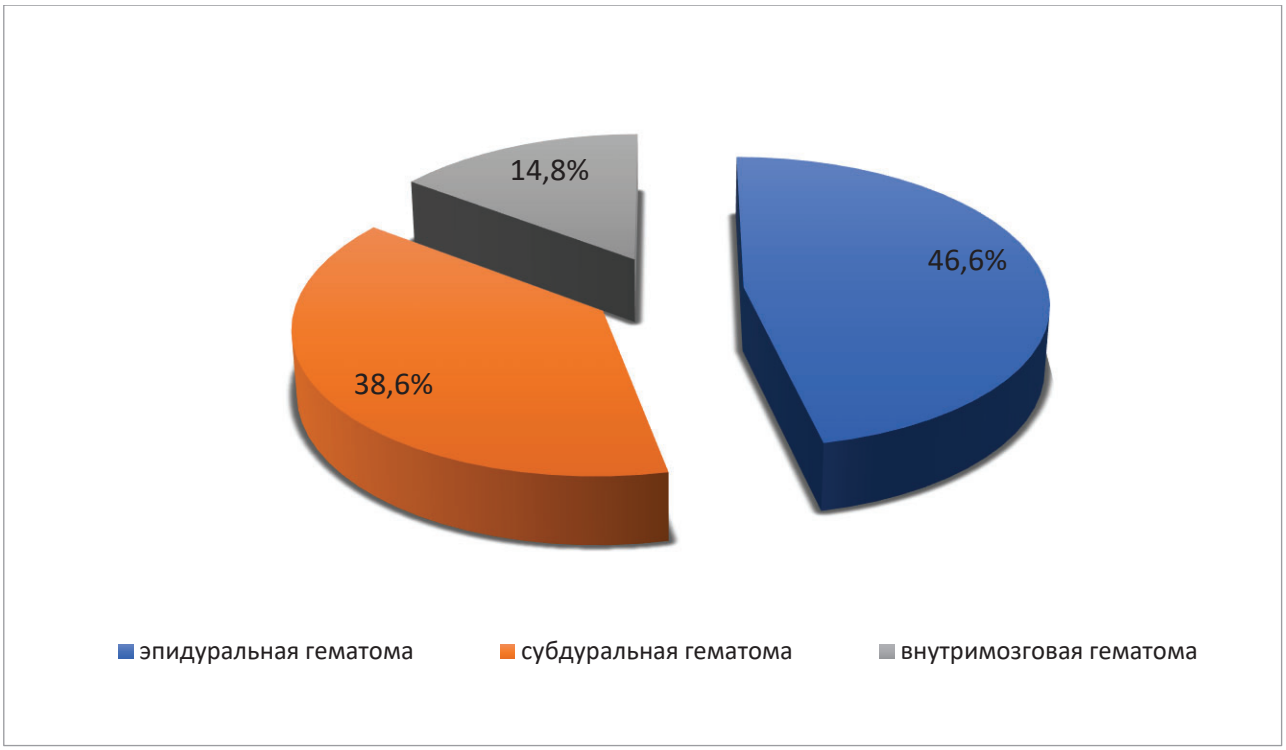

Рис. 2. *Распределение больных основной группы по виду внутричерепной гематомы.*

Всем пациентам проводилось хирургическое удаление внутричерепной гематомы с интраоперационным применением местных гемостатиков.

Результаты и их обсуждение. Интенсивность кровотечения оценивалась по шкале Lewis KM et al. (2017), где 0 баллов – отсутствие кровотечения, 1 балл – диапедезное кровоизлияние, 2 – обширное кровотечение.

После выполнения основного этапа операции у больных в группе сравнения этот показатель составлял 0 баллов (отсутствие кровотечения) только у 8,3% больных, в основной группе 6,8%.

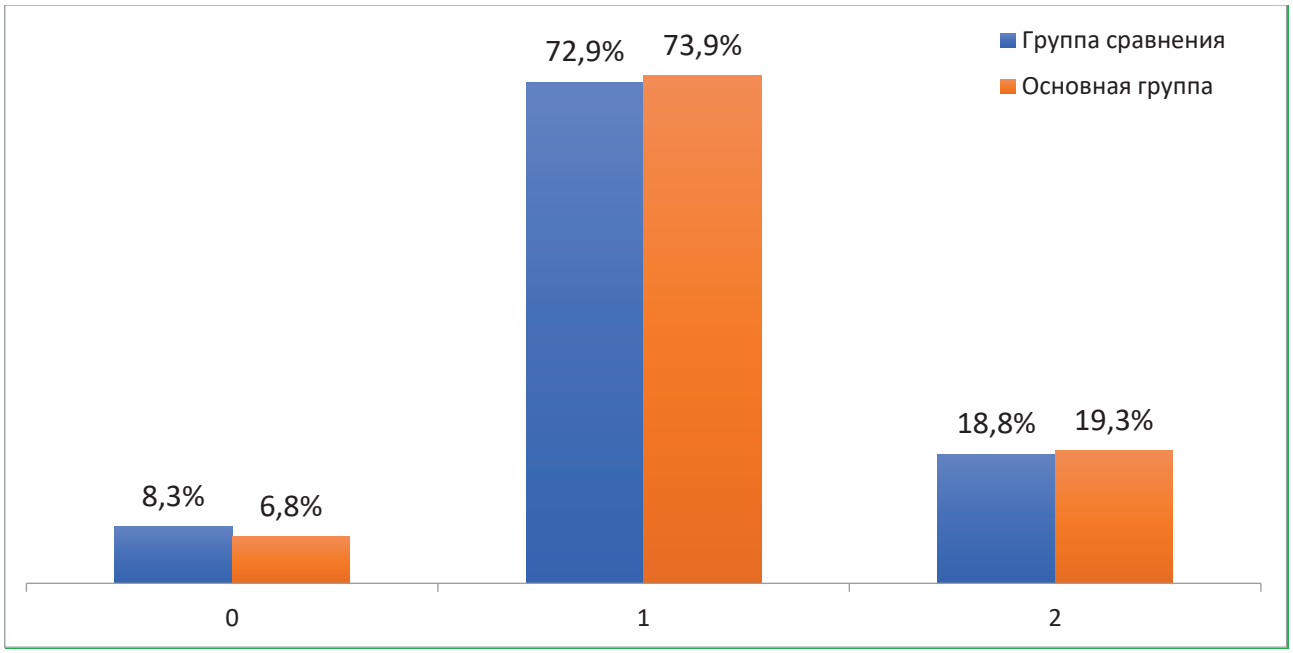

Рис. 3. *Оценка интенсивности кровотечения по шкале Lewis KM et al. (2017) после выполнения основного этапа операции.*

Для достижения полного гемостаза у больных в группе сравнения в среднем потребовалось проведение 1,5±0,7 этапов, а в основной группе этот показатель снизился до 1,2±0,4.

Оценка интенсивности кровотечения после первого этапа локального гемостаза отражена на следующей диаграмме.

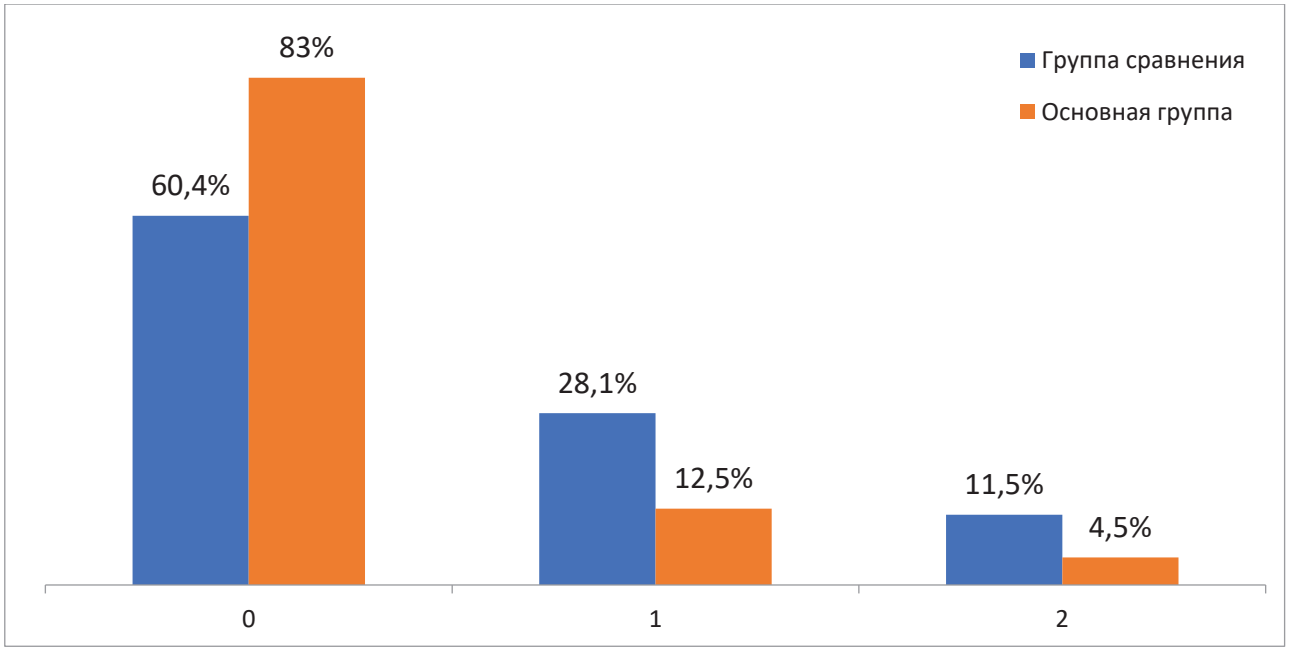

Рис. 4. *Оценка интенсивности кровотечения после первого этапа локального гемостаза.*

Как видно из диаграммы, полный гемостаз (0 баллов по шкале) достигнут у 73 больных (83%) в основной группе, тогда как в группе сравнения этот показатель составил 60,4% по шкале тяжести интраоперационных кровотечений. Диапедезное кровотечение (1 балл по шкале) после первого этапа локальнего гемостаза у больных в основной группе отмечено 12,5% (у 11 пациентов) а в группе сравнения составило 28,1% (у 27 пациентов).

Общая продолжительность достижения интраоперационного гемостаза менее 5 минут в основной группе была у 64 (72,2%) а в группе сравнения у 51 пациента (53,1%). У 23 (26,1%)

больных в основной группе и у 31 пациента (32,3%) в группе сравнения продолжительность достижения гемостаза составила от 5 до 10 минут, а у 10 (10,4%) больных в группе сравнения продолжительность гемостаза заняла 10-15 минут, а в основной группе только у одного больного (1,1%). У 4 больных (4,2%) в группе сравнения этот этап занимал более 15 минут, тогда как в основной группе не было таких больных.

Как можем видеть по данной диаграмме (рис. 5) продолжительность этапа гемостаза составляла 8,1±4,9 минут у пациентов группы сравнении, тогда как в основной группе данный показатель составил 4,9±1,2 минуты, тем самым общее время оперативного вмешательства сократилось от 94,2±35,5 минут в группе сравнения до 83,3±32,2 минуты в основной группе.

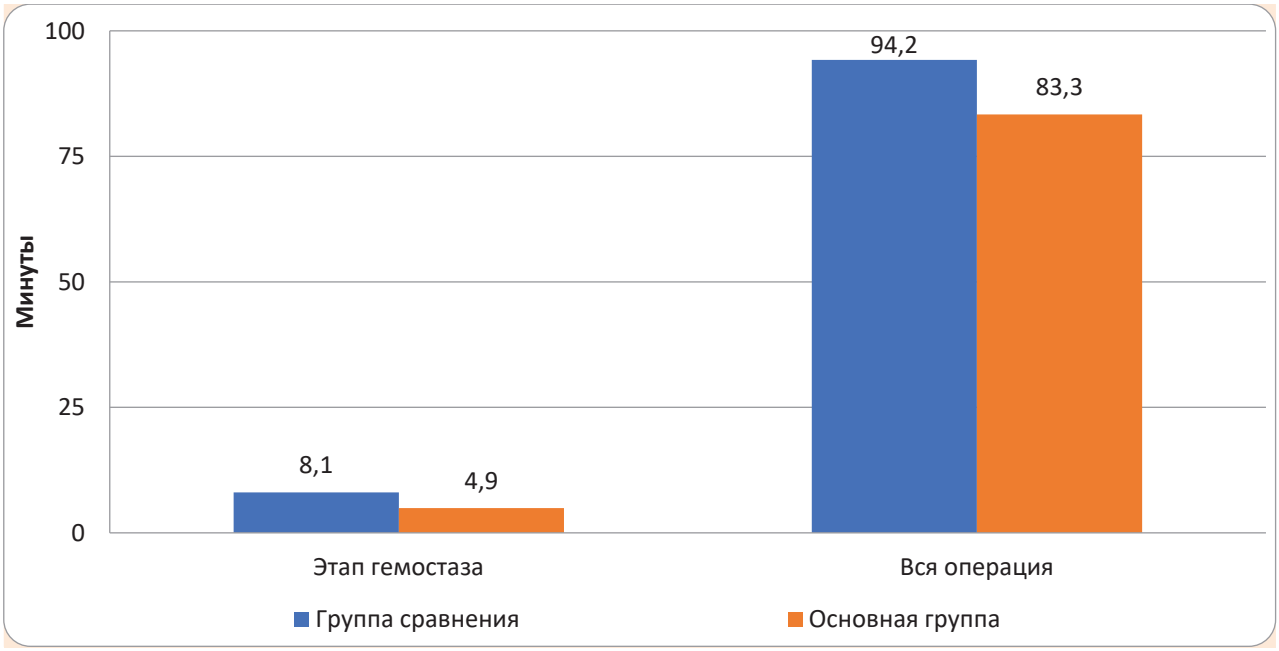

Рис. 5. *Продолжительность этапа гемостаза и всей операций (мин: M±δ).*

Общий объем интраоперационной кровопотери в группе сравнения составил 397,9±43,1 мл, тогда как в основной группе 376,3±39,5 мл, из этого объем гематомы в группе сравнения составлял 63,6±19,2 мл и в основной группе - 62,8мл ±20,8. На этапе доступа к гематоме объем кровопотери в группе сравнения составил 264,2±29,9 мл, в основной группе - 259,1±25,1 мл, показатели кровопотери уже на основном этапе в группе сравнения составили 70,2±16,6 мл, в то время основной группе данный показатель составил 54,4±15,1 мл, тем самым удалось достичь меньшей кровопотери на всех этапах.

Выводы. Применение отечественного средства «Хемобен» при операциях у пациентов с травматическими внутричерепными кровоизлияниями уже при первом его нанесении по предложенному способу на раневую поверхность ткани мозга позволило существенно снизить интенсивность паренхиматозного кровотечения с увеличением частоты достижения одноэтапного абсолютного гемостаза (0 баллов по шкале Lewis KM et al.) с 60,4% до 83,0% (χ^2=11,395; df=2; p=0,004).

Также новый способ позволил сократить количество гемостатических этапов с 1,5±0,7 до 1,2±0,4 (t=3,74; p<0,05), уменьшить необходимость в применении дополнительных средств для гемостаза (электрокоагуляция, гемостатическая губка, временная компрессия марлевой салфеткой с горячим физиологическим раствором) с 39,6 до 17,0% (χ^2=15,717; df=3; p=0,002), продолжительность всего этапа гемостаза с 8,1±4,9 до 4,9±1,9 минут (t=5,83; p<0,05) и снизить объем кровопотери на этапе гемостаза с 70,2±16,6 до 54,4±15,1 мл (t=6,77; p<0,05).

ЛИТЕРАТУРА

1.Del Verme J., Conti C., Guida F., Use of gelatin hemostatic matrices in patients with intraparenchymal hemorrhage and drug-induced coagulopathy. J Neurosurg Sci. 2019; 63: 737-742https://doi.org/10.23736/S0390-5616.16.03362-2

2.Garza, N.; Toussi, A.; Wilson, M.; Shahlaie, K.; Martin, R. The Increasing Age of TBI Patients at a Single Level 1 Trauma Center and the Discordance Between GCS and CT Rotterdam Scores in the Elderly. *Front. Neurol.* 2020, *11*, 112.

3.Isakov, B. M., Mamadaliev, A. B., Khakimov, M. N., & Isakov, K. B. (2022). On the issue of surgical methods for the treatment of dislocation syndrome in supratentorial brain tumors. International journal

of social science & interdisciplinary research ISSN: 2277-3630 Impact factor: 7.429, 11(04), 14-16.

4.Nicoletti G.F., Umana G.E., Graziano F., Florio A., Scalia G. Repair of a spinal pseudomeningocele in a delayed postsurgical cerebrospinal fluid leak using titanium U-clips: technical note. Interdiscip Neurosurg Adv Tech Case Manag. 2020; 21: 100742 https://doi.org/10.1016/j.inat.2020.100742

CLINICAL COMPARISON OF METHODS OF INTRAOPERATIVE HEMOSTASIS IN TRAUMATIC INTRACRANIAL HEMORRHAGES

Avazbek Ravshanovich Mamadaliev – head of department
Republican Scientific Center for Emergency Medical Care (Tashkent, Uzbekistan)
Khudaiberdiev Kobil Tursunovich – D.M.Sc., professor
Davlatov Bakhodir Nabizhonovich – D.M.Sc., associate professor
Mamadaliev Abbosbek Bakhtiyarovich – Ph.D., assistant
Andijan State Medical Institute (Andijan, Uzbekistan)

Annotation. *Severe traumatic brain injury is the leading cause of death among people under 45 years of age. For the most part, this is due to a compressive mechanism (mainly intracranial hematoma), leading to edema and swelling of the brain, as a result of acute cerebral insufficiency. The aim of this study was to compare and identify the advantages and disadvantages of various topical hemostatic agents. To do this, we studied the data of 184 patients with intracranial hemorrhages of various depths and localizations. Intraoperative and immediate results of hemostasis and postoperative complications were evaluated, and the advantages and disadvantages of the techniques were identified.*

Key words*: traumatic brain injury, intracranial hematoma, intraoperative hemostasis, hemostatic collagen sponge, hemostatic powder.*