МОРФОЛОГИЧЕСКАЯ ХАРАКТЕРИСТИКА РЕПАРАТИВНОЙ РЕГЕНЕРАЦИИ КОСТНОЙ ТКАНИ НА ЭКСПЕРИМЕНТАЛЬНОЙ МОДЕЛИ МОНОКОРТИКАЛЬНОГО ДЕФЕКТА ДИАФИЗА БЕДРЕННОЙ КОСТИ КРЫС

Валиев Эркин Юлдашевич – д.м.н., профессор
Эргашев Дурбек Ойбек угли – врач травматолог
РНЦЭМ (Ташкент, Узбекистан)
Валиев Одил Эркинович – Ph.D.
РСНПЦТО (Ташкент, Узбекистан)
Эрметов Азиз Ташметович – д.м.н., директор
РНЦЭМП (Ташкент, Узбекистан)
Сувонов Нодыр Отамурадович – Врач травматолог Отделения травматологии
РНЦЭМП НФ (Навои, Узбекистан)
Тиляков Хасан Азизович – д.м.н., доцент
Научно-исследовательский институт реабилитологии и спортивной медицины при Самаркандском медицинском университете (Самарканд, Узбекистан)

Аннотация. Цель. *Охарактеризовать динамику физиологической репаративной регенерации костной ткани в условиях стандартизированного монокортикального дефекта диафиза бедренной кости и обосновать её использование в качестве референсной морфологической модели для оценки остеотропных воздействий.*

Материалы и методы. *Исследование выполнено на 15 половозрелых белых беспородных крысах контрольной группы, получавших обычный рацион и воду. На 4-й неделе формировали монокортикальный дефект диаметром 1,0 мм в средней трети диафиза правой бедренной кости; животных выводили из эксперимента на 7, 14, 21 и 28-е сутки после операции. Гистологические срезы окрашивали гематоксилином и эозином и трихромом по Массону, изучали при увеличении ×100 и ×400.*

Результаты. *Интактная кость имела типичное пластинчатое строение с упорядоченной системой остеонов. Заживление дефекта протекало стадийно: на 7-е сутки формировалась первичная мозоль с хрящевой метаплазией периоста и очагами остеоида; на 14-е сутки преобладали энхондральное окостенение и новообразованные костные трабекулы; на 21-е сутки отмечалось созревание мозоли с переходом грубоволокнистой кости в пластинчатую; к 28-м суткам восстанавливалась непрерывность кортикального слоя с признаками ремоделирования.*

Заключение. *Полученная морфологическая последовательность соответствует классическому вторичному (энхондральному) заживлению и служит надёжной точкой отсчёта для последующего сравнения с патологически изменёнными группами.*

Ключевые слова: *репаративная регенерация; костная ткань; монокортикальный дефект; остеорепарация; энхондральное окостенение; гистология; крысы.*

MORPHOLOGICAL CHARACTERISTICS OF REPARATIVE REGENERATION OF BONE TISSUE IN AN EXPERIMENTAL MODEL OF A MONOCORTICAL DEFECT OF THE FEMORAL DIAPHYSIS IN RATS

Valiev Erkin Yuldashevich – D.M.Sc., professor
Ergashev Durbek Oybek ugli – traumatologist
Republican Scientific Center for Emergency Medical Care (Tashkent, Uzbekistan)
Valiev Odil Erkinovich – Ph.D.
Republican Scientific and Practical Medical Center of Traumatology and Orthopedics (Tashkent, Uzbekistan)
Ermetov Aziz Tashmetovich – D.M.Sc., director
Republican Scientific Center for Emergency Medical Care (Tashkent, Uzbekistan)
Suvonov Nodyr Otamuradovich – traumatologist
Republican Scientific and Practical Medical Center of Traumatology and Orthopedics (Navoi, Uzbekistan)
Tilyakov Khasan Azizovich – D.M.Sc., associate professor
Research Institute of Rehabilitation and Sports Medicine, Samarkand State Medical University (Samarkand, Uzbekistan)

Abstract. *Aim to characterise the time course of physiological reparative bone regeneration in a standardised monocortical femoral diaphyseal defect and to justify its use as a reference morphological model for the assessment of osteotropic influences.*

Materials and methods. *Fifteen sexually mature outbred white rats of the control group received a standard diet and water. At week 4, a 1.0-mm monocortical defect was created in the mid-diaphysis of the right femur; animals were withdrawn on days 7, 14, 21 and 28 after surgery. Sections were stained with haematoxylin–eosin and Masson trichrome and examined at ×100 and ×400.*

Results. *Intact bone showed a typical lamellar architecture with an ordered osteonal system. Defect healing was stage-dependent: on day 7 a primary callus formed with periosteal cartilaginous metaplasia and osteoid foci; on day 14 endochondral ossification and newly formed trabeculae predominated; on day 21 the callus matured with woven-to-lamellar transition; by day 28 cortical continuity was restored with signs of remodelling.*

Conclusion. *The morphological sequence corresponds to classic secondary (endochondral) healing and provides a reliable baseline for comparison with pathologically altered groups.*

Keywords: *reparative regeneration; bone tissue; monocortical defect; osteoreparation; endochondral ossification; histology; rats.*

KALAMUSHLAR SON SUYAGI DIAFIZINING MONOKORTIKAL NUQSONI EKSPERIMENTAL MODELIDA SUYAK TO‘QIMASINING REPARATIV REGENERATSIYASINING MORFOLOGIK XUSUSIYATLARI

Valiyev Erkin Yuldashevich – t.f.d., professor
Ergashev Durbek Oybek o‘g‘li – travmatolog
Respublika shoshilinch tibbiy yordam ilmiy markazi (Toshkent, O‘zbekiston)
Valiyev Odil Erkinovich – Ph.D.
Respublika travmatologiya va ortopediya ilmiy-amaliy tibbiyot markazi (Toshkent, O‘zbekiston)
Ermetov Aziz Tashmetovich – t.f.d., direktor
Respublika shoshilinch tibbiy yordam ilmiy markazi (Toshkent, O‘zbekiston)
Suvonov Nodyr Otamuradovich – travmatolog
Respublika travmatologiya va ortopediya ilmiy-amaliy tibbiyot markazi (Navoiy, O‘zbekiston)
Tilyakov Xasan Azizovich – t.f.d., dotsent
Reabilitatsiya va sport tibbiyoti ilmiy-tadqiqot instituti, Samarqand davlat tibbiyot universiteti (Samarqand, O‘zbekiston)

Annotatsiya. *Maqsad son suyagi diafizining standartlashtirilgan monokortikal nuqsoni sharoitida suyak to‘qimasining fiziologik reparativ regeneratsiyasi dinamikasini tavsiflash va uni osteotrop ta’sirlarni baholash uchun mo‘ljal (referens) morfologik model sifatida asoslash.*

Material va usullar. *Tadqiqot nazorat guruhiga kiruvchi 15 ta jinsiy yetuk oq zotsiz kalamushda o‘tkazildi; ular oddiy ratsion va suv oldi. 4-haftada o‘ng son suyagi diafizining o‘rta uchdan bir qismida diametri 1,0 mm monokortikal nuqson shakllantirildi; hayvonlar operatsiyadan keyin 7, 14, 21 va 28-kunlarda tajribadan chiqarildi. Gistologik kesmalar gematoksilin-eozin va Masson bo‘yicha uch rangli usulda bo‘yalib, ×100 va ×400 kattalashtirishda o‘rganildi.*

Natijalar. *Butun suyak plastinkasimon tuzilishga va tartibli osteon tizimiga ega edi. Nuqsonning bitishi bosqichma-bosqich kechdi: 7-kunda periost xaftaga metaplaziyasi va osteoid o‘choqlari bilan birlamchi suyak qadog‘i shakllandi; 14-kunda enxondral suyaklanish va yangi hosil bo‘lgan trabekulalar ustunlik qildi; 21-kunda qadoq yetildi va dag‘al tolali suyak plastinkasimon suyakka o‘tdi; 28-kunga kelib kortikal qatlam uzluksizligi remodellanish belgilari bilan tiklandi.*

Xulosa. *Olingan morfologik ketma-ketlik klassik ikkilamchi (enxondral) bitishga mos keladi va patologik o‘zgargan guruhlar bilan solishtirish uchun ishonchli mo‘ljal bo‘lib xizmat qiladi.*

Kalit so‘zlar: *reparativ regeneratsiya; suyak to‘qimasi; monokortikal nuqson; osteoreparatsiya; enxondral suyaklanish; gistologiya; kalamushlar*

Введение.

Восстановление целостности кости после перелома представляет собой каскадный, жёстко координированный биологический процесс, в котором последовательно сменяют друг друга фазы воспаления, формирования мягкой и твёрдой мозоли и ремоделирования [1]. В отличие от рубцового заживления мягких тканей, репаративный остеогенез завершается реституцией — полным восстановлением исходной гистоархитектоники, что делает костную ткань уникальной моделью регенерации у млекопитающих. Понимание нормального (физиологического) течения этого процесса является обязательной методологической предпосылкой для корректной интерпретации любых отклонений, возникающих под действием токсических, метаболических или фармакологических факторов.

Современные представления выделяют два принципиально различных пути консолидации. Первичное (контактное) заживление реализуется при жёсткой фиксации и минимальном

межотломковом зазоре и протекает без формирования выраженной мозоли. Вторичное заживление, наиболее распространённое в клинической практике, проходит через стадию хрящевого регенерата с последующим энхондральным окостенением и формированием периостальной и эндостальной мозоли. Именно вторичный путь воспроизводится в большинстве экспериментальных моделей костных дефектов и наиболее чувствителен к системным нарушениям остеогенеза [2].

Ключевыми клеточными участниками репарации являются мезенхимальные стволовые клетки, дифференцирующиеся в остеобласты и хондробласты, зрелые остеобласты, синтезирующие и минерализующие остеоид, остеоциты, замурованные в матриксе и выполняющие механосенсорную функцию, а также остеокласты, обеспечивающие резорбцию некротизированных фрагментов и ремоделирование новообразованной кости [3, 4, 5, 6]. Тонкий баланс между костеобразованием и резорбцией, регулируемый сигнальными системами Wnt/β-катенин, RANKL/OPG и факторами роста семейств BMP, TGF-β и VEGF, определяет темп и качество консолидации [6, 7, 8].

Для стандартизированного изучения этих процессов в эксперименте широко применяется модель монокортикального дырчатого («drill-hole») дефекта диафиза длинной трубчатой кости [9, 10]. Её преимущества — воспроизводимость геометрии повреждения, отсутствие необходимости в жёсткой остеосинтетической фиксации и возможность прослеживать регенерат на строго определённых сроках. Субкритический размер дефекта (диаметр 1,0 мм при критическом ≥5 мм) позволяет оценивать именно качественные характеристики остеорепарации — темп минерализации, зрелость новообразованной кости, архитектонику трабекул, — а не факт полного заращения.

Несмотря на кажущуюся тривиальность «нормы», детальная морфологическая характеристика физиологического заживления в конкретной экспериментальной системе имеет самостоятельное значение. Именно референсная группа задаёт временные рамки стадий, эталонные показатели клеточной активности и критерии зрелости регенерата, относительно которых оцениваются патологические сдвиги. Настоящая работа открывает серию сообщений, посвящённых влиянию хронической свинцовой интоксикации на остеорепарацию [11, 12, 13], и закладывает морфологическую основу для последующего сравнительного анализа.

Цель исследования. Охарактеризовать динамику и морфологические особенности физиологической репаративной регенерации костной ткани в условиях стандартизированного монокортикального дефекта диафиза бедренной кости крысы и обосновать применение полученной картины в качестве референсной морфологической модели.

Материалы и методы. Исследование выполнено в экспериментальной лаборатории Республиканского научного центра экстренной медицинской помощи. Материалом настоящей статьи послужили животные контрольной группы (n=15) из общей когорты 45 половозрелых белых беспородных крыс обоих полов в возрасте 3–3,5 месяца и массой тела 180–200 г. Крысы контрольной группы на протяжении всего эксперимента содержались в стандартных условиях вивария и получали обычный рацион и питьевую воду без каких-либо добавок.

На 4-й неделе эксперимента части животных (по 3 крысы) выполняли забор правой бедренной кости для оценки исходного строения интактной кости. Остальным животным под ингаляционным наркозом (изофлуран) после послойного рассечения мягких тканей на латеральной поверхности средней трети диафиза правой бедренной кости стоматологическим сверлом диаметром 1,0 мм, установленным в микромоторную бормашину, в прерывистом режиме с охлаждением физиологическим раствором формировали монокортикальный дефект на глубину кортикального слоя без перфорации костномозгового канала. Рану ушивали послойно. Использование прерывистого сверления и постоянной ирригации предотвращало термическое повреждение кости.

Выведение животных из эксперимента проводили поочерёдно на 7, 14, 21 и 28-е сутки после операции (по 3 крысы на срок). Забранную бедренную кость фиксировали в 10% нейтральном забуференном формалине. Фрагмент костной ткани из средней части диафиза декальцинировали в 5% растворе азотной кислоты, после чего по стандартной методике обезвоживали в спиртах восходящей концентрации, просветляли и заливали в парафин. Серийные срезы окрашивали гематоксилином и эозином для обзорной оценки тканевой архитектоники и клеточного состава. Для дифференцированной оценки зрелости коллагена и верификации остеоида дополнительные срезы окрашивали трихромом по Массону: депарафинированные препараты последовательно обрабатывали железным гематоксилином Вейгерта, кислым фуксином, фосфорно-молибденовой кислотой и анилиновым синим.

Микроскопию проводили на световом микроскопе Karl Zeiss Jena (Германия) при увеличении ×100 (ок. ×10, об. ×10) и ×400 (ок. ×10, об. ×40). Описание регенерата велось по стандартизированной схеме с последовательной оценкой надкостницы, кортикального слоя, зоны дефекта, новообразованных костных структур, клеточного состава (остеобласты, остеоциты,

остеокласты) и состояния микроциркуляторного русла. Исследование выполнено в соответствии с международными биоэтическими требованиями к работе с лабораторными животными (Директива 2010/63/EU, рекомендации ARRIVE); протокол одобрен локальным этическим комитетом.

Результаты исследования.

Интактная кость (4-я неделя, до нанесения дефекта).

Гистологическая картина диафиза бедренной кости крыс контрольной группы полностью соответствовала нормальному строению пластинчатой костной ткани. Снаружи диафиз был покрыт надкостницей из плотной волокнистой соединительной ткани, под которой располагалось компактное вещество, сформированное системой наружных генеральных пластинок. Непосредственно под периостом определялся одиночный ряд покоящихся (уплощённых) остеобластов. Костный матрикс был равномерно минерализован, коллагеновые волокна ориентированы упорядоченно и организованы в остеоны, в центре каждого из которых проходил гаверсов канал с сосудами, нервными волокнами и рыхлой соединительной тканью. В костных лакунах между пластинками залегали остеоциты, связанные многочисленными отростками в костных канальцах. Костномозговая полость была выстлана эндостом, несущим ряд неактивных остеобластов, и заполнена костным мозгом обычного клеточного состава с достаточной васкуляризацией. При окраске по Массону матрикс интенсивно и однородно окрашивался в синий цвет, что отражало высокое содержание зрелого коллагена I типа и подтверждало нормальную организацию пластинчатой кости (рис. 1).

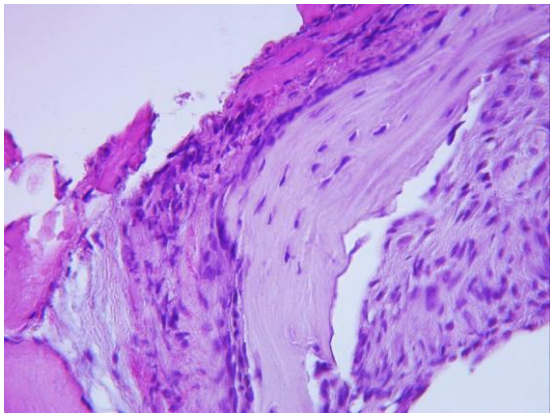

а — надкостница и слой наружных генеральных пластинок с одиночным рядом покоящихся остеобластов (Г&Э)

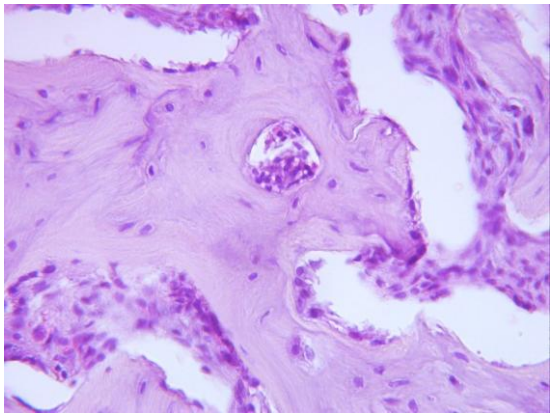

б — остеонный слой компактного вещества с гаверсовыми каналами (Г&Э)

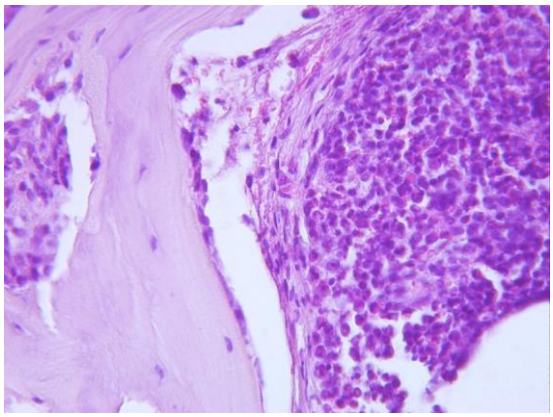

в — слой внутренних генеральных пластинок, эндост и костный мозг (Г&Э)

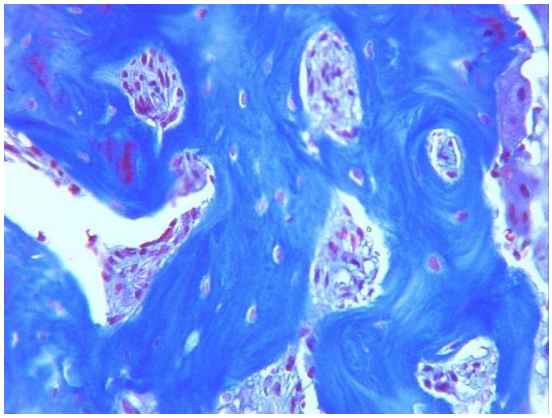

г — равномерно минерализованный матрикс, интенсивно окрашенный в синий цвет (трихром по Массону)

Рис. 1. **Гистологическая структура диафиза правой бедренной кости крысы контрольной группы на 4-й неделе эксперимента. Окраска гематоксилином и эозином (Г&Э) и трихромом по Массону. Ув.: ок. ×10, об. ×10 и ×40**

7-е сутки после перелома.

В зоне дефекта формировалась первичная костная мозоль. Кортикальный слой был частично разрушен, костный матрикс в краевых участках выглядел бледным. Надкостница утолщалась за счёт фиброза, причём в её толще прослеживались очаги хрящевой метаплазии. Остеоны по краю дефекта приобретали неровные контуры, определялись участки резорбции с остеокластами. Между отломками разрасталась рыхлая соединительная ткань с многочисленными новообразованными сосудами, скоплениями макрофагов и фибробластов. Появлялись первые островки незрелой костной ткани, по периферии которых рядами располагались активированные остеобласты. При окраске по Массону коллаген рыхлой и фиброзной ткани интенсивно окрашивался в синий цвет, что свидетельствовало об активном коллагеногенезе; хрящевой матрикс окрашивался слабее, чем костный, а по периферии повреждения выявлялись тонкие, интенсивно синие трабекулы новообразованной кости (рис. 2).

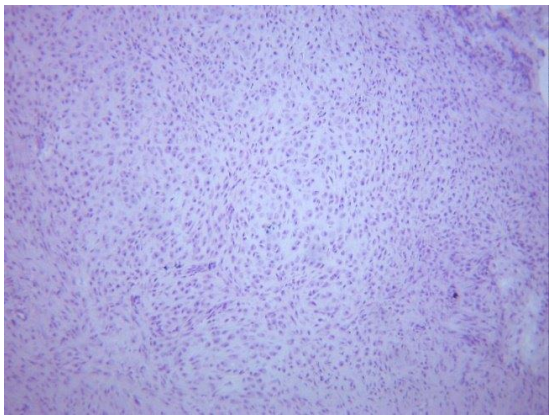

а — метаплазия утолщённой надкостницы в хрящевую ткань (Г&Э)

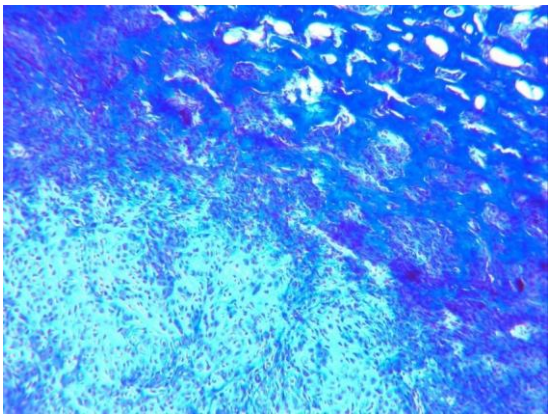

б — тот же участок хрящевой метаплазии периоста (трихром по Массону)

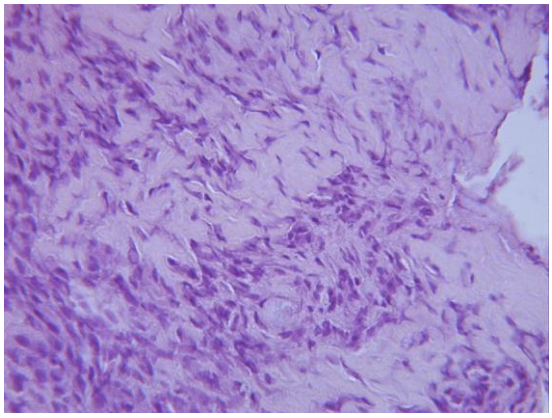

в — островок остеоида с единичными остеоцитами (Г&Э)

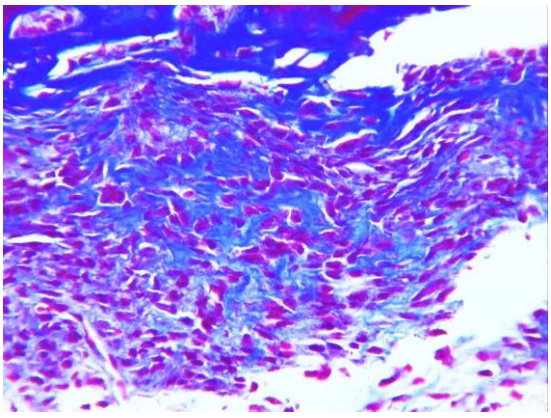

г — тот же остеоидный островок; коллагеновый матрикс окрашен в синий цвет (трихром по Массону)

Рис. 2. **Зона репарации диафиза правой бедренной кости крысы контрольной группы на 7-е сутки после перелома. Окраска гематоксилином и эозином (Г&Э) и трихромом по Массону. Ув.: ок. ×10, об. ×10 и ×40**

14-е сутки после перелома.

Определялась зона репаративной регенерации с выраженной, хорошо развитой костной мозолью. В месте повреждения сохранялись участки рыхлой соединительной ткани с активным остеоидообразованием и формированием костных трабекул. Новообразованные балки располагались беспорядочно, имели неравномерную минерализацию и были покрыты активированными остеобластами; в толще матрикса определялись остеоциты в костных лакунах. Характерной чертой этого срока было наличие в толще мозоли участков хрящевой ткани, подвергавшихся энхондральному окостенению. Единичные остеокласты осуществляли резорбцию

некротизированных фрагментов и начальное ремоделирование регенерата. При окраске по Массону коллагеновые волокна интенсивно окрашивались в синий цвет, располагались преимущественно продольно и местами приобретали упорядоченное строение; остеоидные балки окрашивались менее интенсивно, чем зрелая минерализованная кость, что отражало разновозрастность формирующегося матрикса (рис. 3).

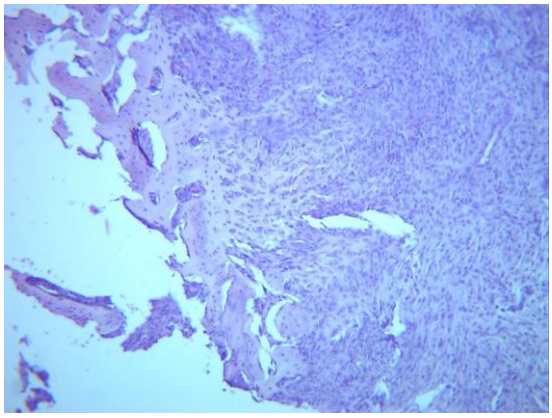

а — зона активного разрастания остеоида (Г&Э)

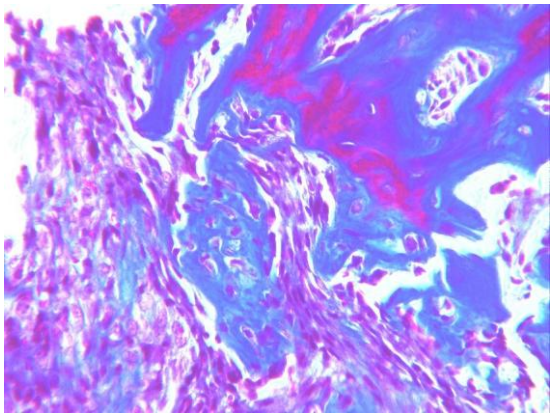

б — новообразованная костная ткань с неравномерной минерализацией (Г&Э)

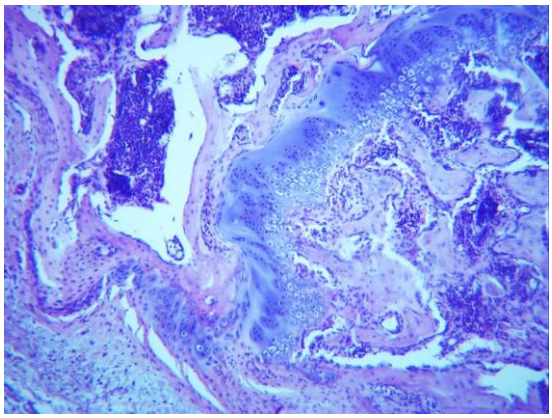

в — участок энхондрального окостенения (Г&Э)

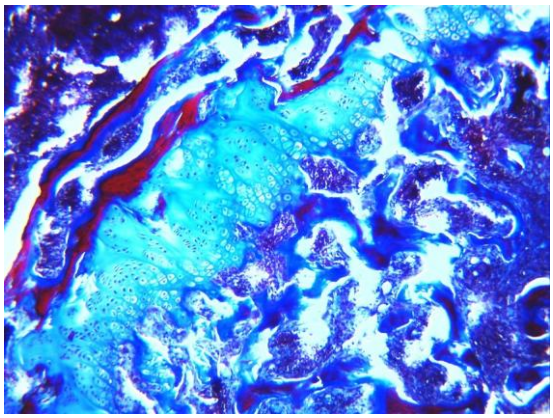

г — тот же участок энхондрального окостенения (трихром по Массону)

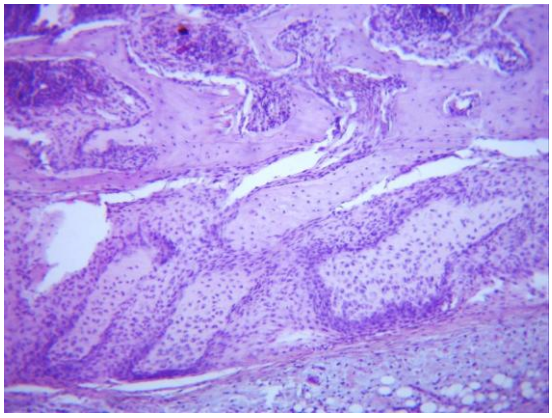

д — очаги разрастания хрящевой ткани (Г&Э)

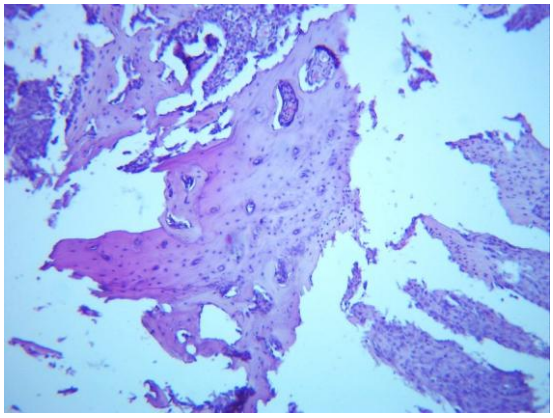

е — участки резорбции с остеокластами (трихром по Массону)

Рис. 3. **Зона репарации диафиза правой бедренной кости крысы контрольной группы на 14-е сутки после перелома.** ***Окраска гематоксилином и эозином (Г&Э) и трихромом по Массону. Ув.: ок. ×10, об. ×10 и ×40.***

21-е сутки после перелома.

Мозоль вступала в фазу активного созревания. Отмечалось частичное восстановление непрерывности костных фрагментов за счёт новообразованной ткани; в зоне дефекта начинали преобладать участки зрелой кости. Новообразованные балки приобретали более упорядоченное строение и постепенно перестраивались в пластинчатую костную ткань, хотя отдельные участки сохраняли сниженную минерализацию. Остеоциты в лакунах имели сохранную структуру, активность остеобластов оставалась достаточной. Между трабекулами сохранялись прослойки рыхлой соединительной ткани с умеренным количеством сосудов. Остаточные очаги хрящевой ткани продолжали замещаться костной посредством энхондрального окостенения; выявлялись единичные остеокласты в зонах ремоделирования. При окраске по Массону выявлялась характерная цветовая дифференцировка: молодой минерализующийся матрикс окрашивался в красноватые тона, тогда как зрелый коллаген окружающей соединительной ткани приобретал синюю окраску (рис. 4).

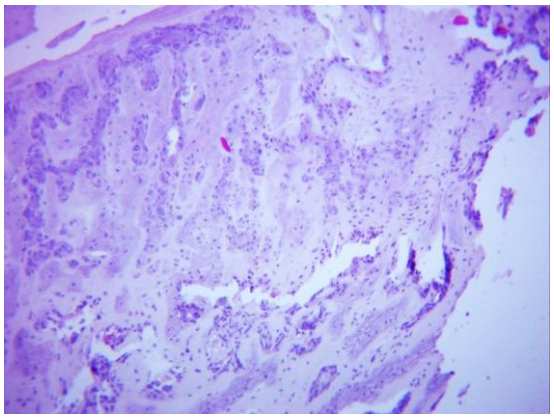

а — очаг энхондрального окостенения (Г&Э)

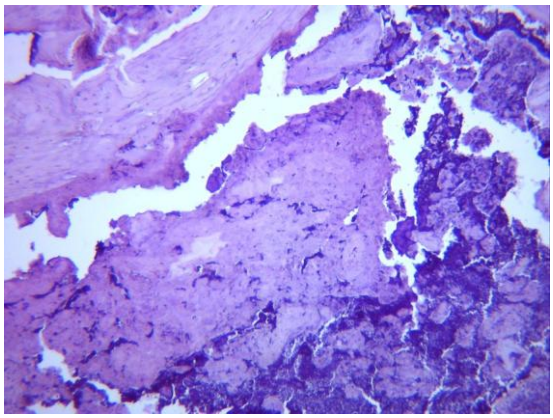

б — участок резорбции с остеокластом (Г&Э)

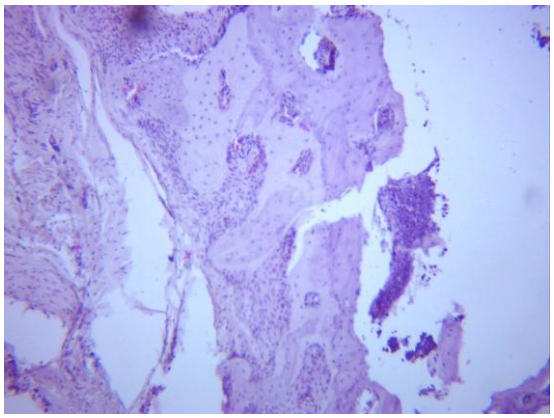

в — формирование остеонов с участками низкой минерализации (Г&Э)

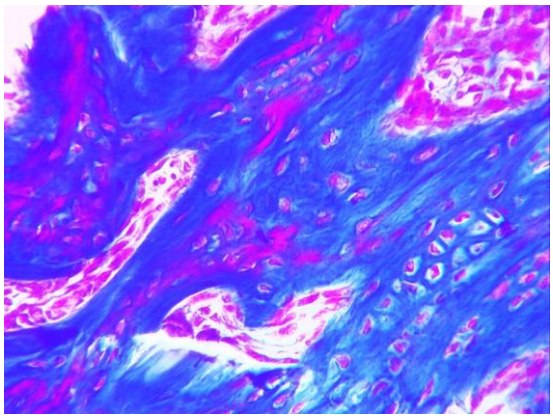

г — тот же участок остеогенеза (трихром по Массону)

Рис. 4. **Зона репарации диафиза правой бедренной кости крысы контрольной группы на 21-е сутки после перелома. Окраска гематоксилином и эозином (Г&Э) и трихромом по Массону. Ув.: ок. ×10, об. ×10 и ×40**

28-е сутки после перелома.

К концу срока наблюдения формировалась зрелая костная мозоль с признаками структурно-функционального созревания. Зона дефекта на разных участках была частично или полностью замещена новообразованной костной тканью с преобладанием пластинчатых структур; восстанавливалась непрерывность костных фрагментов, а костные балки приобретали упорядоченное расположение. Лишь в отдельных участках сохранялись остатки незрелой кости с полосами сниженной минерализации как проявление продолжающегося ремоделирования. Остеобласты располагались преимущественно по поверхности трабекул, и лишь единичные клетки сохраняли выраженную функциональную активность, что закономерно отражало снижение темпа костеобразования на завершающей стадии. Остеоциты распределялись равномерно; хрящевая ткань практически отсутствовала.

Кортикальный слой в области повреждения восстанавливался, костные пластинки приобретали организованное строение, а в прилежащих участках диафиза сохранялась нормальная структура компактного вещества с системой остеонов. При окраске по Массону минерализованный матрикс окрашивался в красный цвет, а коллаген соединительной ткани — в синий (рис. 5).

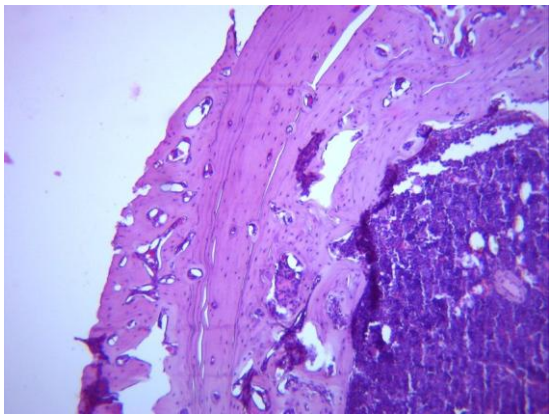

а — восстановление нормальной пластинчатой костной ткани (Г&Э)

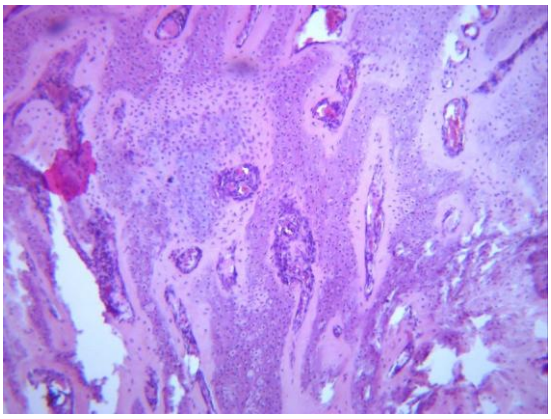

б — остаточные очаги хряща, неравномерная минерализация новообразованной кости (Г&Э)

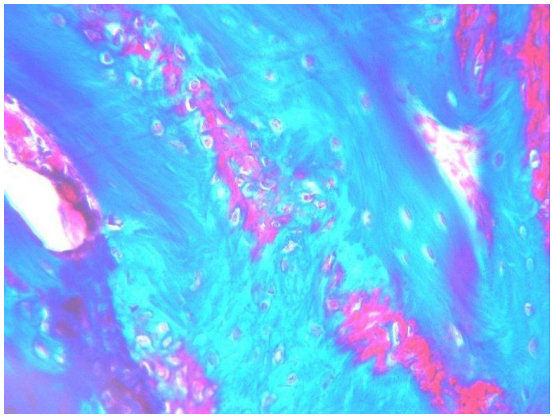

в — минерализованный матрикс (красный) и коллаген соединительной ткани (синий) (трихром по Массону)

Рис. 5. **Зона репарации диафиза правой бедренной кости крысы контрольной группы на 28-е сутки после перелома. Окраска гематоксилином и эозином (Г&Э) и трихромом по Массону. Ув.: ок. ×10, об. ×10 и ×40**

Обсуждение. Полученная морфологическая последовательность воспроизводит классическую схему вторичного (энхондрального) заживления перелома и хорошо согласуется с общепринятыми представлениями о биологии костной репарации. Уже к 7-м суткам в референсной группе реализовывалась воспалительно-пролиферативная фаза с формированием богато васкуляризированной грануляционной ткани и хрящевой метаплазией периоста — морфологического субстрата будущего энхондрального окостенения. Раннее и активное появление новообразованных сосудов имеет принципиальное значение, поскольку ангиогенез и остеогенез в регенерате сопряжены: именно сосудистая сеть обеспечивает доставку остеопрогениторных клеток и предшественников минерализации [8, 14, 15].

Пик остеобластической активности и активного построения костных трабекул приходился на 14-е сутки, что соответствует фазе формирования твёрдой мозоли. Сосуществование на этом сроке хрящевых островков, остеоида и минерализованных балок отражает пространственно-временную гетерогенность регенерата, при которой разные его зоны одновременно находятся на разных стадиях созревания. Последующие сроки (21 и 28-е сутки) характеризовались смещением баланса в сторону ремоделирования: снижение доли хрящевого компонента, перестройка грубоволокнистой кости в пластин-

чатую и восстановление кортикальной непрерывности. Закономерное уменьшение числа функционально активных остеобластов к 28-м суткам не следует трактовать как угнетение остеогенеза — оно отражает физиологическое завершение фазы построения и переход к ремоделированию.

Ценность подробного описания «нормы» состоит в том, что оно формирует систему координат для оценки патологических отклонений. Такие признаки, как своевременная хрящевая метаплазия периоста, полноценный ангиогенез, синхронное созревание трабекул и своевременная элиминация хрящевого компонента, служат маркерами благополучного течения репарации. Их запаздывание, редукция или дезорганизация в опытных группах позволяют объективизировать степень нарушения остеорепарации под действием остеотропных токсикантов. Именно поэтому референсная модель, охарактеризованная в настоящей работе, является необходимой основой для последующего сравнительного анализа влияния хронической свинцовой интоксикации и оценки эффективности корректирующей терапии.

Применённый субкритический дефект диаметром 1,0 мм позволил проследить именно качественные характеристики регенерата, не маскируя их фактом самопроизвольного заращения, а сочетание обзорной окраски гематоксилином и эозином с трихромом по Массону обеспечило одновременную оценку клеточного состава и зрелости коллагенового матрикса. Ограничением работы является преимущественно качественный характер анализа и небольшое число животных на срок, что типично для морфологических серий; последующие сообщения дополняют эти данные сравнительной характеристикой патологически изменённых групп.

Выводы.

1. Интактный диафиз бедренной кости крыс контрольной группы имеет типичное пластинчатое строение с упорядоченной системой остеонов, равномерно минерализованным матриксом и физиологической васкуляризацией.

2. Заживление стандартизированного монокортикального дефекта протекает стадийно и соответствует вторичному (энхондральному) типу консолидации: воспалительно-пролиферативная фаза (7-е сут.) — построение твёрдой мозоли (14-е сут.) — созревание и перестройка (21-е сут.) — ремоделирование с восстановлением кортикальной непрерывности (28-е сут.).

3. Своевременная хрящевая метаплазия периоста, полноценный ангиогенез, синхронное созревание трабекул и элиминация хрящевого компонента являются морфологическими критериями благополучной репарации.

4. Охарактеризованная динамика физиологического остеогенеза может использоваться в качестве референсной морфологической модели для объективной оценки нарушений остеорепарации под действием остеотропных факторов.

ЛИТЕРАТУРА

1. Bahney C.S., Zondervan R.L., Allison P., et al. Cellular biology of fracture healing // *Journal of Orthopaedic Research*. 2019. Vol. 37, № 1. P. 35–50. DOI: 10.1002/jor.24170.

2. Carmouche J.J., Puzas J.E., Zhang X., et al. Lead exposure inhibits fracture healing and is associated with increased chondrogenesis, delay in cartilage mineralization, and a decrease in osteoprogenitor frequency // *Environmental Health Perspectives*. 2005. Vol. 113, № 6. P. 749–755. DOI: 10.1289/ehp.7596.

3. Claes L., Recknagel S., Ignatius A. Fracture healing under healthy and inflammatory conditions // *Nature Reviews Rheumatology*. 2012. Vol. 8, № 3. P. 133–143. DOI: 10.1038/nrrheum.2012.1.

4. Dai J., Rabie A.B.M. VEGF: an essential mediator of both angiogenesis and endochondral ossification // *Journal of Dental Research*. 2007. Vol. 86, № 10. P. 937–950. DOI: 10.1177/154405910708601006.

5. Einhorn T.A. The cell and molecular biology of fracture healing // *Clinical Orthopaedics and Related Research*. 1998. № 355 Suppl. P. S7–S21. DOI: 10.1097/00003086-199810001-00003.

6. Einhorn T.A., Gerstenfeld L.C. Fracture healing: mechanisms and interventions // *Nature Reviews Rheumatology*. 2015. Vol. 11, № 1. P. 45–54. DOI: 10.1038/nrrheum.2014.164.

7. Ergashev D.O., Valiev E.Yu., Valiev O.E., Ermetov A.T., Suvonov N.O. Vliyanie atsetata svintsa na metabolizm kostnoy tkani i techenie protsessov osteoreparatsii // *O‘zbekiston Harbiy Tibbiyoti*. 2026. № 1. P. 562–567.

8. Gerber H.P., Vu T.H., Ryan A.M., et al. VEGF couples hypertrophic cartilage remodeling, ossification and angiogenesis during endochondral bone formation // *Nature Medicine*. 1999. Vol. 5, № 6. P. 623–628. DOI: 10.1038/9467.

9. Grosso A., Burger M.G., Lunger A., et al. It takes two to tango: coupling of angiogenesis and osteogenesis for bone regeneration // *Frontiers in Bioengineering and Biotechnology*. 2017. Vol. 5. Article 68. DOI: 10.3389/fbioe.2017.00068.

10. Kearns A.E., Khosla S., Kostenuik P.J. Receptor activator of nuclear factor κB ligand and osteoprotegerin regulation of bone remodeling in health and disease // *Endocrine Reviews*. 2008. Vol. 29, № 2. P. 155–192. DOI: 10.1210/er.2007-0014.

11. Komori T. Regulation of osteoblast differentiation by transcription factors // *Journal of Cellular Biochemistry*. 2006. Vol. 99, № 5. P. 1233–1239. DOI: 10.1002/jcb.20958.

12. Marsell R., Einhorn T.A. The biology of fracture healing // *Injury*. 2011. Vol. 42, № 6. P. 551–555. DOI: 10.1016/j.injury.2011.03.031.

13. Мухсинова, М., Реймназарова, Г., & Тогаев, М. (2026). Современные принципы диагностики и комплексного лечения обструктивных бронхитов у детей раннего возраста. Международный журнал научной педиатрии, 5(2), 1309-1318.

14. Мухсинова, М. Х., Джалилова, Г. Р., & Рўзиев, Ш. И. (2024). Болаларга кўрсатилган педиатрик тиббий ёрдам нуқсонларини баҳолаш. Журнал гуманитарных и естественных наук, (7), 68-71.

15. Monfoulet L., Rabier B., Chassande O., Fricain J.C. Drilled hole defects in mouse femur as models of intramembranous cortical and cancellous bone regeneration // *Calcified Tissue International*. 2010. Vol. 86, № 1. P. 72–81. DOI: 10.1007/s00223-009-9314-y.

16. Rodríguez J., Mandalunis P.M. A review of metal exposure and its effects on bone health // *Journal of Toxicology*. 2018. Vol. 2018. Article ID 4854152. DOI: 10.1155/2018/4854152.

17. Schindeler A., McDonald M.M., Bokko P., Little D.G. Bone remodeling during fracture repair: the cellular picture // *Seminars in Cell & Developmental Biology*. 2008. Vol. 19, № 5. P. 459–466. DOI: 10.1016/j.semcdb.2008.07.004.