УДК: 616.126.421:12-008.313.2:12-073.97-71

АНАЛИЗ РЕЗУЛЬТАТОВ БАЛЛОННОЙ МИТРАЛЬНОЙ ВАЛЬВУЛОПЛАСТИКИ ПО МЕТОДИКЕ INOUE ПОД КОНТРОЛЕМ ЭХОКАРДИОГРАФИИ С МИНИМИЗАЦИЕЙ РЕНТГЕНВИЗУАЛИЗАЦИИ

Им Вадим Мухасанович – к.м.н.
Хамдамов Санжар Камалович – врач-ультразвуковой диагностики
Республиканский специализированный научно-практический медицинский центр хирургии имени академика В.Вахидова (Ташкент, Узбекистан)
Мустагизова Феруза Абдурахимовна – ассистент
Ташкентский государственный медицинский университет (Ташкент, Узбекистан)

Резюм. Цель. *Анализ эффективности методики баллонной митральной вальвулопластики (БМВ) с использованием баллона Inoue у пациентов с ревматическим стенозом митрального клапана (МК), выполняемой под контролем эхокардиографии (ЭхоКГ) с минимальным применением флуороскопии.*

Материалы и методы. *В исследование были включены 134 пациента, страдающих митральным стенозом (МС), которым в период с 2015 по 2024 год на базе Государственного учреждения «РСНПМЦХ им. акад. В. Вахидова» выполнена БМВ с применением баллона Inoue. Все вмешательства проводились под контролем ЭхоКГ с минимальным использованием рентгеноскопического сопровождения, применяемого только при необходимости и с учётом клинической целесообразности. Использование контрастных веществ исключалось. Оценка эффективности каждого этапа вмешательства осуществлялась по результатам ЭхоКГ с определением площади митрального отверстия (МО), градиента давления и степени митральной регургитации.*

Результаты и обсуждение. *Все вмешательства, включённые в анализ, были завершены успешно. Использование ЭхоКГ контроля позволило значительно сократить применение рентгеновского излучения без ущерба для безопасности и информативности процедуры.*

Выводы. *Проведение БМВ с ЭхоКГ сопровождением и ограничением рентгеноскопического воздействия, а также без использования контрастных средств у пациентов с ревматическим стенозом МК, является безопасной и эффективной альтернативой стандартным методикам. Наиболее целесообразно применение данной технологии у беременных женщин и больных с хронической почечной недостаточностью.*

Ключевые слова: *стеноз митрального клапана, ревматизм, эхокардиография, баллонная митральная вальвулопластика, лучевая нагрузка.*

ANALYSIS OF THE RESULTS OF BALLOON MITRAL VALVULOPLASTY BY INOUE TECHNIQUE UNDER ECHOCARDIOGRAPHIC CONTROL WITH MINIMAL X-RAY VISUALIZATION

Im Vadim Mukhasanovich – C.M.Sc.
Khamdamov Sanjar Kamalovich – ultrasound diagnostics specialist
Republican Specialized Scientific and Practical Medical Center of Surgery named after Academician V. Vahidov (Tashkent, Uzbekistan)
Mustagizova Feruza Abdurakhimovna – assistant
Tashkent State Medical University (Tashkent, Uzbekistan)

Abstract. Purpose. *To evaluate our clinical experience and outcomes of balloon mitral valvuloplasty (BMV) using the Inoue technique in patients with rheumatic mitral stenosis (MS), performed under echocardiographic (EchoCG) guidance with minimal use of fluoroscopy.*

Materials and Methods. *This study included four patients with rheumatic MS who underwent BMV using the Inoue technique under EchoCG guidance, with fluoroscopy used only when absolutely necessary (as low as reasonably achievable), between 2015 and 2024 at the Republican Specialized Scientific-Practical Medical Center of Surgery named after Academician V. Vakhidov. All procedures were performed in accordance with standard clinical protocols. Each step of the procedure was monitored via EchoCG, avoiding the use of fluoroscopy and contrast media. Following each balloon inflation, EchoCG was employed to assess mitral valve orifice area, transvalvular gradient, and the degree of mitral regurgitation (MR).*

Results and Discussion. *All BMV procedures were completed successfully. EchoCG guidance enabled precise navigation and real-time assessment while significantly reducing radiation exposure. The immediate outcomes were comparable to those observed in BMV procedures performed under conventional fluoroscopic guidance.*

Conclusion. *BMV performed under EchoCG guidance is a safe and effective therapeutic strategy for patients with rheumatic MS. This technique is especially advantageous for patients in whom radiation exposure or contrast agents are contraindicated, such as pregnant women and those with chronic kidney disease.*

Key words: *mitral valve stenosis, rheumatism, echocardiography, balloon mitral valvuloplasty, radiation exposure.*

ЭХОКАРДИОГРАФИЯ НАЗОРАТИ ОСТИДА INOUE УСУЛИ БЎЙИЧА ЎТКАЗИЛГАН БАЛЛОН МИТРАЛ ВАЛЬВУЛОПЛАСТИКА НАТИЖАЛАРИНИ ТАҲЛИЛ ҚИЛИШ ВА РЕНТГЕН ТАСВИРЛАШНИ МИНИМАЛЛАШТИРИШ

Им Вадим Мухасанович – т.ф.н.
Хамдамов Санжар Камалович – УТТ шифокори
Академик В.Воҳидов номидаги Республика ихтисослаштирилган илмий-амалий хирургия тиббиёт маркази (Тошкент, Ўзбекистон)
Мустагизова Феруза Абдурахимовна – ассистент
Тошкент давлат тиббиёт университети (Тошкент, Ўзбекистон)

Резюме. Мақсад. *Флуороскопиядан минимал фойдаланиш билан экокардиография (ЭхоКГ) назорати остида ревматик этиологиянинг митрал қопқоқ (МҚ) стенози учун Иноуэ техникасидан фойдаланган ҳолда баллон митрал валвулопластика (БМВ) ўтказиш бўйича тажрибамиз ва натижаларини баҳолаш.*

Материаллар ва усуллар. *Тадқиқотга 2015 йилдан 2024 йилгача "Акад. В. Воҳидов номидаги РИХИАТМ" давлат муассасасида даволанган 134 нафар митрал стеноз (МС) билан оғриган беморлар иштирок этдилар, улар БМВ томонидан Inoue техникаси бўйича эхокардиография назорати остида ва имкон қадар ва мақсадга мувофиқ равишда фтороскопиядан минимал фойдаланган ҳолда ўтказилди. Тадқиқотлар умумий қабул қилинган протоколлар асосида ўтказилди. БМВнинг ишлаши давомида ҳар бир босқич флороскопиядан минимал фойдаланиш (иложа борича ва мос равишда) ва контраст моддадан фойдаланмасдан экокардиёграфия билан назорат қилинди. Баллон кенгайишининг ҳар бир босқичидан сўнг, митрал тешик майдони (МТМ), градиент ва митрал этишмовчилик даражасининг экокардиёграфик мониторинги ўтказилди.*

Натижалар ва муҳокама. *Тадқиқотга киритилган БМВ процедуралари муваффақиятли якунланди. Аралашувни кузатиш учун экокардиографиядан фойдаланиш босқичларни визуализация қилиш учун рентген нурларидан фойдаланишни чеклаш имконини беради.*

Хулоса. *Ревматик этиологияли МС билан оғриган беморларда флуороскопиядан минимал фойдаланган ҳолда ва рентгенконтраст агентидан фойдаланмасдан БМВни экокардиография назорати остида ўтказиш хавфсиз ва самарали даволаш усули ҳисобланади. Ушбу усулдан фойдаланиш айниқса ҳомиладор аёлларда ва митрал қопқоқ стенози билан сурункали буйрак этишмовчилиги бўлган беморларда афзалроқдир.*

Калит сўзлар: *митрал қопқоқ стенози, ревматизм, эхокардиография, баллон митрал валвулопластика, радиация таъсири.*

Введение.

Баллонная митральная вальвулопластика (БМВ), а также хирургическая коррекция митрального клапана (МК) рассматриваются как эффективные способы лечения пациентов с митральным стенозом (МС) при наличии выраженной клинической симптоматики и недостаточной эффективности медикаментозной терапии [1]. С момента внедрения техники Inoue в клиническую практику в 1984 году, методика БМВ зарекомендовала себя как высокоэффективная как в ближайшей, так и в отдалённой перспективе [2,3].

Несмотря на достижения в области рентгенэндоваскулярной хирургии, следует учитывать потенциальные риски, связанные с воздействием ионизирующего излучения как на пациента, так и на медицинский персонал. Даже при использовании современных технологий и средств радиационной защиты полное устранение облучения невозможно. Кроме того, применение йодсодержащих контрастных веществ сопряжено с риском развития контраст-индуцированной нефропатии и гиперчувствительных реакций [4,5]. В связи с этим актуальными остаются рекомендации по снижению лучевой нагрузки и ограничению объема вводимого контраста.

Проведение БМВ под контролем ЭхоКГ без применения контрастных средств и с минимальной рентгеноскопической визуализацией представляет собой обоснованную альтернативу у беременных пациенток, лиц с йодной аллергией, хронической почечной недостаточностью (ХПН), а также

у больных, для которых нежелательно или противопоказано воздействие ионизирующего излучения [6,7].

Целью исследования являлась оценка клинической эффективности и безопасности баллонной митральной вальвулопластики, выполненной по методике Inoue у пациентов с ревматическим стенозом митрального клапана, при использовании эхокардиографической навигации с минимальным применением или без применения рентгеноскопического контроля.

Материалы и методы.

В исследование были включены 134 пациента с диагностированным МС, которым в период с 2015 по 2024 год на базе Государственного учреждения «Республиканский специализированный научно-практический медицинский центр хирургии имени акад. В. Вахидова» была выполнена баллонная митральная вальвулопластика (БМВ) по методике Inoue с использованием эхокардиографической визуализации и максимально возможным ограничением рентгеноскопического контроля.

Возраст обследованных варьировал от 20 до 51 года, среднее значение составило 32,2 ± 4,7 года. При электрокардиографическом исследовании у 92 (68,7 %) пациентов регистрировался синусовый ритм, тогда как у 42 (31,3 %) — фибрилляция предсердий (ФП).

Критерии включения предполагали наличие показаний к проведению БМВ на основании результатов трансторакальной эхокардиографии (ТТ-ЭхоКГ): пациенты старше 18 лет с клинически значимым МС, при площади митрального отверстия (ПМО) ≤ 1,5 см^2.

Критериями исключения являлись: митральная регургитация выше второй степени, выраженные аортальные пороки (площадь аортального клапана < 1,5 см^2, максимальная скорость трансаортального кровотока > 3 м/с, аортальная недостаточность более второй степени), а также наличие внутрисердечного тромба по данным транспищеводной эхокардиографии (ТП-ЭхоКГ) (см. рис. 1).

Хроническая почечная недостаточность (ХПН) диагностировалась при уровне расчетной скорости клубочковой фильтрации (eGFR) < 60 мл/мин/1,73 м^2. Все вмешательства проводились в соответствии с действующими клиническими протоколами. Информированное согласие на проведение процедуры было получено от каждого пациента до вмешательства.

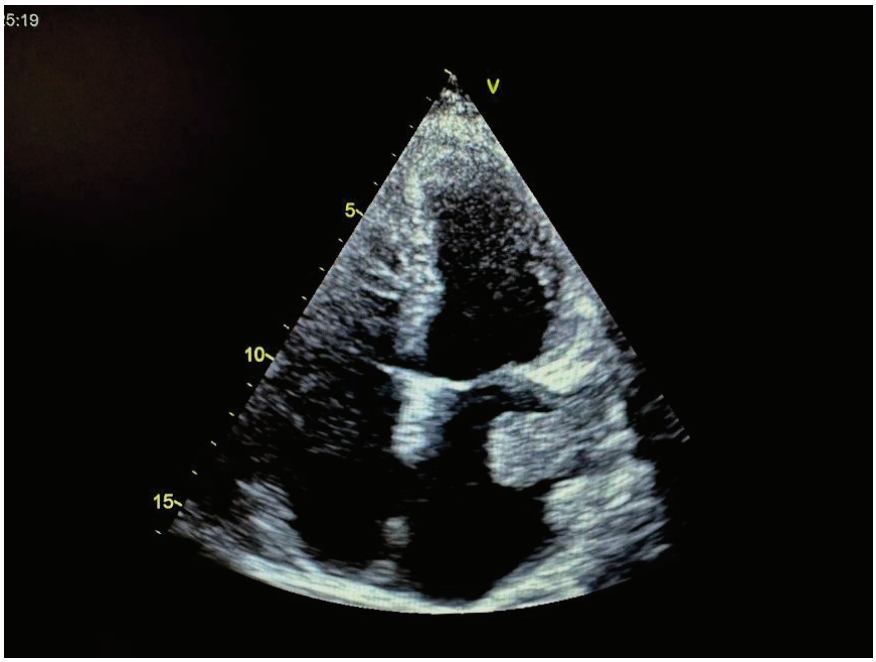

Рис. 1. **Тромбоз ушка левого предсердия, выявленный при трансторакальном эхокардиографическом исследовании (стрелка)**

Контроль за ходом эндоваскулярного вмешательства осуществлялся при помощи ЭхоКГ, с максимально возможным ограничением использования рентгеноскопии. После успешного прохождения баллона в полость левого желудочка (ЛЖ) и его фиксации на уровне МК проводилось поэтапное расширение баллона, начиная с диаметра 24 мм с последующим увеличением на 1 мм за этап до достижения 30 мм, в соответствии с заранее определёнными анатомо-функциональными параметрами.

По завершении каждого этапа дилатации выполнялась эхокардиографическая оценка площади МО, трансмитрального градиента давления и степени МР. Процедура признавалась клинически успешной при достижении раскрытия одной либо обеих комиссур МК до уровня фиброзного кольца, увеличении площади МО более чем до 1,5 см^2 при отсутствии или наличии только минимальной (не более I степени) регургитации.

По данным дооперационной ЭхоКГ, у одного пациента (0,75 %) регистрировалась исходная митральная регургитация I степени. В девяти наблюдениях (6,7 %) БМВ была проведена беременным пациенткам на сроке гестации 28 недель.

Процедура

С целью предоперационной оценки анатомо-функциональных характеристик МС всем пациентам проводилась ТТ-ЭхоКГ. В отдельных случаях, при необходимости уточнения положения инструментов или проведения манипуляций, использовалась рентгеноскопия с минимально возможной лучевой нагрузкой (рис. 2). При недостаточной информативности ТТ-ЭхоКГ, что чаще наблюдалось у пациентов с ХОБЛ или выраженным ожирением, применялась ТП-ЭхоКГ, выполняемая под седацией или общей анестезией.

Под местной анестезией 2% раствором лидокаина осуществлялась пункция правой бедренной вены и установка 6F интродьюсера. С использованием линейки измерялось расстояние от уровня третьего межреберья по правой парастернальной линии до пункционного отверстия, обозначенное как ПРР — параметр, необходимый для корректного расчета глубины введения катетеров. Введение длинного проводника 0,45 осуществлялось на длину, не превышающую ПРР, с фиксацией ориентира пальцами или мягким зажимом.

По проводнику в правое предсердие вводился катетер MPA2 6Fr на ту же длину (ПРР) под контролем субкостальной и апикальной четырехкамерной ЭхоКГ. Кончик катетера визуализировался в зоне овального окна. После позиционирования проводника в правом предсердии, катетер MPA2 извлекался. Предварительно определялась глубина введения катетера путём измерения расстояния от его проксимального конца до места вхождения в интродьюсер (расстояние a). От общей длины катетера (b) вычиталось значение a, что и определяло ВРР — фактическую глубину установки катетера.

Затем на длину, равную ВРР, по оставленному проводнику вводился катетер Mullins под эхокардиографическим контролем. После этого проводник извлекался, а в просвет катетера Mullins вводилась игла Brockenbrough, также на длину, соответствующую ВРР. Пунктирование МПП выполнялось при визуализации кончика иглы в овальной ямке. Характерный феномен «tenting» служил эхокардиографическим признаком адекватного давления на МПП. При сомнении в точности пункции применялся «flush»-тест с введением 10 мл гепаринизированного физиологического раствора через катетер Mullins. Появление эхоконтрастных пузырьков в полости ЛП подтверждало успешную перфорацию. После пункции вводился гепарин из расчета 80 ЕД/кг.

Жесткий проводник Inoue направлялся в ЛП по катетеру Mullins, после чего проводилось бужирование МПП 12 Fr бужом, длина которого превышала ВРР на 2,0–2,5 см. Бужирование выполнялось осторожными возвратно-поступательными движениями.

Баллон Inoue затем вводился через МПП по стандартной методике. При этом длина его введения превышала ВРР на 4,0–5,0 см. Жесткий кончик баллона позиционировался под ЭхоКГ контролем, с особым вниманием к его удалённости от ушка ЛП. После удаления проводника и выпрямляющей трубки в баллон вводился направляющий стилет. С его помощью баллон ориентировался в направлении митрального отверстия и продвигался в полость ЛЖ. Убедившись в свободном расположении баллона в ЛЖ, его дистальная часть раздувалась с последующей фиксацией на митральном кольце. Далее проводилась дилатация продолжительностью около 5 секунд.

При неудовлетворительном эхокардиографическом результате после первой дилатации осуществлялось повторное расширение с использованием баллона большего диаметра. После достижения целевых параметров — оптимального градиента давления, уровня давления в ЛП и площади МО — баллон извлекался. Степень митральной регургитации оценивалась также при помощи ЭхоКГ.

Все пациенты находились под амбулаторным наблюдением. Контрольное обследование включало ТТ-ЭхоКГ, рентгенографию органов грудной клетки и ЭКГ, проводимые через 1, 3, 6 и 12 месяцев после вмешательства.

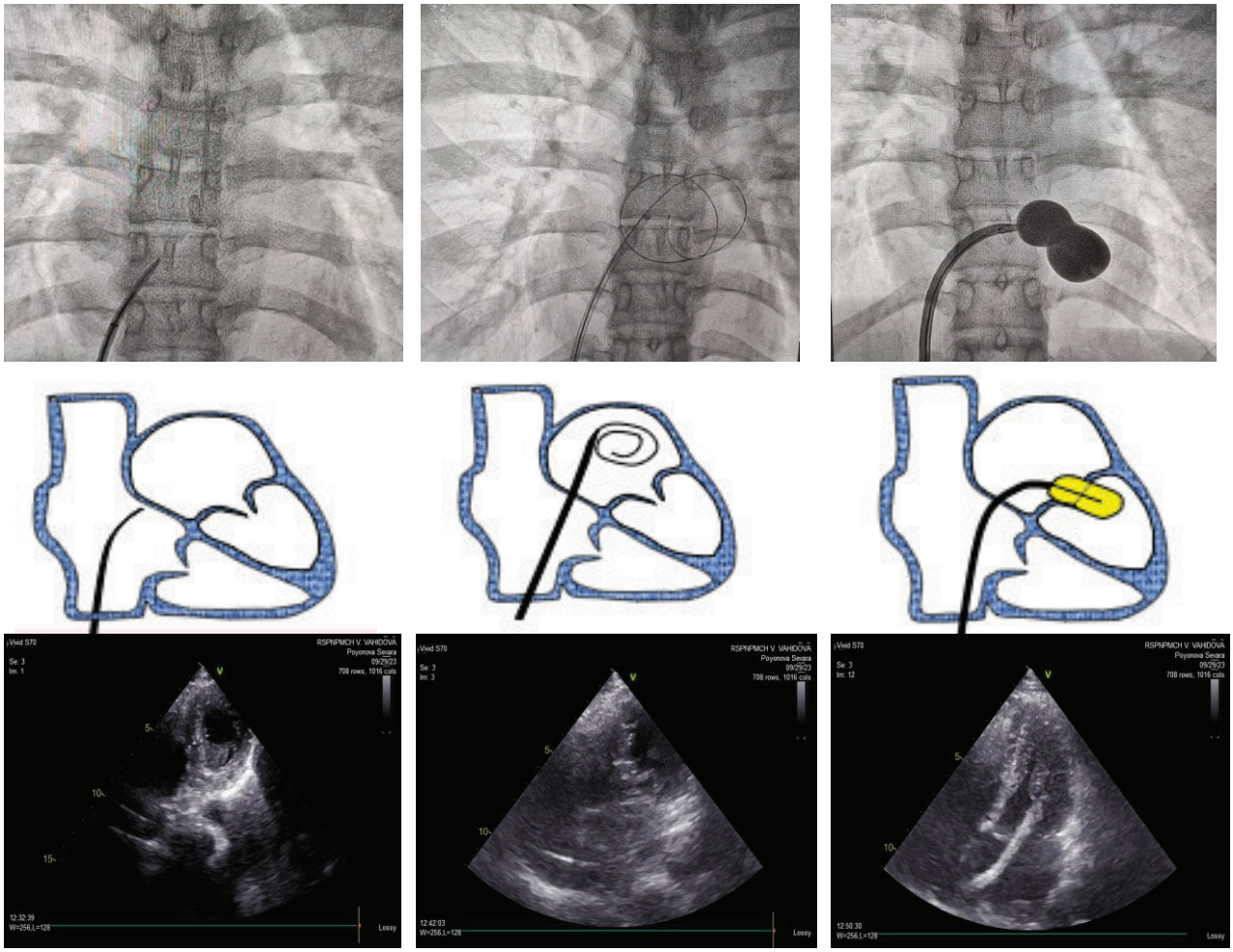

Рис. 2. **Основные этапы выполнения баллонной митральной вальвулопластики: рентгенологическая визуализация (верхний ряд), схематическое изображение (средний ряд) и эхокардиографический контроль (нижний ряд)**

Результаты.

Всего в исследование было включено 134 пациента, всем из которых успешно проведена БМВ под эхокардиографическим контролем без использования рентгеноскопического сопровождения. Как представлено в таблице 1, преобладающее большинство составили женщины — 114 (85,0 %). Средний возраст обследованных составил 32,2 ± 4,7 года. У 92 (68,7 %) пациентов регистрировался синусовый ритм, тогда как у 42 (31,3 %) была выявлена ФП.

Суммарная оценка морфологического состояния митрального клапана по шкале Wilkins варьировала от 3 до 7 баллов, среднее значение составило 5,67 ± 1,48. В исследуемой группе присутствовало 9 (6,7 %) беременных женщин с гестационным сроком 28 недель.

В одном клиническом случае, в связи с неудовлетворительным качеством визуализации, дополнительно применялась ТП-ЭхоКГ. Средний диаметр использованного баллона составил 28,0 ± 0,9 мм. Продолжительность процедуры, начиная от пункции сосудистого доступа и до полного удаления катетера, в среднем составляла 48,76 ± 6,48 минут.

Таблица 1.

Исходные характеристики больных

Параметры	Количество больных (n=134)
Возраст, годы	32,2±4,7
Женский пол	114 (85,0%)
Баллы по шкале Wilkins	5,67±1,48

ФВ ЛЖ, %	61,63±0,46
Синусовый ритм	92 (68,7%)
Фибрилляция предсердий	42 (31,3%)
ХСН	
ФК 2	100 (75,1%)
ФК 3	31 (23,5%)
ФК 4	3 (1,4%)

Как следует из данных, представленных в таблице 2, средняя ПМО до выполнения БМВ составляла 1,1 ± 0,2 см^2, тогда как после вмешательства она увеличивалась до 2,1 ± 0,9 см^2 (рис. 2). Трансмитральный градиент давления в среднем снизился с исходных 19,0 ± 2,4 мм рт. ст. до 8,0 ± 1,7 мм рт. ст. (рис. 3).

Также было зафиксировано снижение среднего давления в ЛА с 47,48 ± 8,26 мм рт. ст. до 31,2 ± 3,68 мм рт. ст., а давление в ЛП уменьшилось с 27,86 ± 3,87 мм рт. ст. до 13,4 ± 2,75 мм рт. ст. после проведения БМВ.

У 26 пациентов (19,0 %) по результатам постпроцедурной ЭхоКГ была выявлена митральная регургитация (МР) II степени, в то время как в одном случае (0,7 %) зарегистрирована МР III степени.

При оценке указанных параметров через 12 месяцев после вмешательства значимых изменений в гемодинамике по сравнению с ранними результатами не выявлено. Исключение составило давление в ЛА, для которого была отмечена тенденция к дальнейшему снижению: 31,2 ± 3,68 против 25,1 ± 4,79 мм рт. ст.

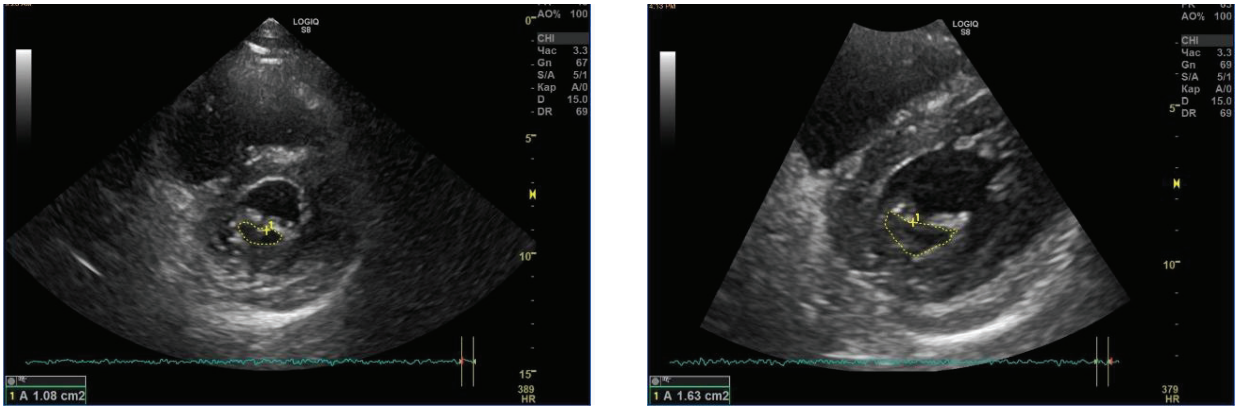

Рис. 2. **Трансторакальные двухмерные эхокардиографические изображения митрального клапана с планиметрической оценкой площади митрального отверстия до (слева) и после (справа) выполнения баллонной митральной вальвулопластики**

Средняя продолжительность наблюдения за пациентами составила 10,3 ± 3,14 месяцев. В ходе динамического контроля степень МР оставалась стабильной. Только одному пациенту (0,7 %) в дальнейшем потребовалось хирургическое вмешательство на МК.

Как в раннем, так и в отдалённом послеоперационном периоде было зафиксировано выраженное клиническое улучшение течения ХСН согласно классификации NYHA. У всех наблюдаемых пациентов отмечено снижение функционального класса ХСН до I–II.

Таблица 2.

Сравнительная характеристика гемодинамических параметров до и после баллонной митральной вальвулопластики, выполненной под эхокардиографическим контролем

Показатели	До БМВ, см^2	Сразу после БМВ, см^2	Через 12 месяцев после БМВ, см^2
Трансмитральный градиент, мм рт.ст.	15,26±0,32	4,75±0,28	3,64±0,19
Площадь МО, см^2	1,00±0,23	1,84±0,03	1,97±0,03
Давление в ЛП, мм рт.ст.	33,60±0,75	19,11±0,51	12,48±0,53
Давление в ЛА, мм рт.ст.	50,88±1,00	32,13±0,58	20,41±0,49
ФВ ЛЖ, %	61,63±0,46	62,6±0,59	58,82±0,91

Обсуждение.

В исследовании Liu и соавт. [8], включавшем 20 пациентов с ревматическим митральным стенозом, была проведена сравнительная оценка двух подходов к выполнению БМВ по методике Inoue. В одной группе вмешательство осуществлялось с использованием традиционной рентгеноскопической навигации, в то время как во второй — процедура проводилась исключительно под контролем ЭхоКГ без применения рентгеновского излучения. В обеих группах было зафиксировано выраженное клинико-гемодинамическое улучшение сразу после вмешательства. Осложнений и летальных исходов в ходе наблюдения не отмечалось. Полученные данные соответствуют результатам ряда других публикаций [9–12], подтверждающих целесообразность выполнения БМВ под ЭхоКГ-наведением у широкого круга пациентов.

Ревматическая этиология митрального стеноза по-прежнему остаётся актуальной проблемой, особенно в странах Азии, где частота этой патологии остаётся высокой [1–3]. В исследованиях Ozkan H. и соавт. [13] показана высокая эффективность и безопасность выполнения БМВ под рентгенологическим контролем у тщательно отобранных пациентов с ревматическим МС, что подтверждено многочисленными международными работами. Ранее проведение БМВ без применения рентгеноскопии и контрастных веществ ограничивалось лишь особыми клиническими случаями — беременностью, ХПН или наличием йодной аллергии [6–8].

Настоящее исследование демонстрирует, что методика проведения БМВ под полным эхокардиографическим контролем может быть успешно применена в рутинной практике у большинства пациентов, независимо от наличия традиционных противопоказаний к рентгену. Это позволяет значительно снизить лучевую нагрузку как на пациента, так и на персонал, а также оптимизировать экономические затраты на процедуру.

Отдельные клиники, такие как Fuway Hospital (Пекин, Китай), активно внедряют вмешательства без рентгеноскопии — так называемые процедуры типа PAN (Percutaneous And Non-Fluoroscopic procedures), в числе которых — транскатетерное закрытие дефектов межпредсердной (ДМПП), межжелудочковой (ДМЖП) перегородок, персистирующего артериального протока (ОАП), а также вальвулопластика стеноза лёгочной артерии (СЛА) [14–17].

Преимущество ЭхоКГ в сравнении с рентгеноскопией заключается в возможности точной оценки как анатомических, так и функциональных характеристик сердца. В частности, выбор оптимальной точки для пункции МПП осуществляется на основании визуализации деформации в виде "шатра" — т.н. "tenting", идентифицируемой в апикальной четырёхкамерной и парастернальной проекциях по короткой оси. Расстояние от места пункции до митрального клапана может быть определено с учётом размеров ЛП, что облегчает прохождение баллона. После пункции введение физиологического раствора через иглу Brockenbrough позволяет визуализировать движение пузырьков, подтверждающее локализацию наконечника в полости ЛП.

ЭхоКГ контроль способствует более точному проведению манипуляций при выполнении БМВ по методике Inoue. Визуализация взаимоотношений баллона и анатомических структур сердца в режиме ЭхоКГ позволяет скорректировать траекторию движения инструмента и обеспечить его направленное продвижение через суженный атриовентрикулярный канал. В то время как рентгеноскопия не предоставляет возможности чёткой оценки пространственной ориентации баллона относительно митрального клапанного аппарата.

К числу значимых преимуществ ЭхоКГ контроля в время процедуры относится чёткая визуализация и контроль положения уже расправленного баллона. ЭхоКГ позволяет определить его соответствие размеру митрального отверстия в плоскости клапанного кольца, что обеспечивает более точное выполнение дилатации. В противоположность этому, при изолированном рентгенологическом контроле существует риск избыточного выдвижения баллона в полость левого желудочка или его ретракции в левое предсердие, что может снизить эффективность вмешательства [18,19].

После дилатации митрального отверстия эхокардиография предоставляет возможность в реальном времени определить площадь вновь сформированного просвета, измерить трансмитральный градиент давления, провести оценку состояния подклапанных структур, степени расхождения комиссур и подвижности створок. Кроме того, степень выраженности митральной регургитации, как вновь возникшей, так и усиленной по сравнению с исходным уровнем, может быть оценена без необходимости проведения левой вентрикулографии [20].

Выводы.

Проведение БМВ под эхокардиографическим контролем и снижением флуороскопического воздействия у пациентов с ревматическим стенозом МК, является безопасной и эффективной альтернативой стандартным методикам. Наиболее целесообразно применение данной технологии у беременных женщин и больных с ХПН.

ЛИТЕРАТУРА

1. Iung B., Vahanian A. Epidemiology of valvular heart disease in the adult. Nat Rev Cardiol. 2011 Mar;8(3):162-172. doi: 10.1038/nrcardio.2010.202.
2. de Souza J.A., Martinez E.E. Jr, Ambrose J.A., Alves C.M., Born D., Buffolo E., Carvalho A.C. Percutaneous balloon mitral valvuloplasty in comparison with open mitral valve commissurotomy for mitral stenosis during pregnancy. J Am Coll Cardiol. 2001 Mar 1;37(3): 900-3. doi: 10.1016/s0735-1097(00)01184-0.
3. Turi Z.G. The 40th Anniversary of Percutaneous Balloon Valvuloplasty for Mitral Stenosis: Current Status. Struct Heart. 2022 Sep 21;6(5):100087. doi: 10. 1016/j.shj.2022.100087.
4. Livingstone R.S., Chandy S., Peace B.S., George P., John B., Pati P. Audit of radiation dose during balloon mitral valvuloplasty procedure. J Radiol Prot. 2006 Dec;26(4):397-404. doi: 10.1088/0952-4746/26/4/00 4. Epub 2006 Nov 20. PMID: 17146124.
5. Meinel FG, Nance JW Jr, Harris BS, et al. Radiation risks from cardiovascular imaging tests. Circulation 2014; 130:442–445.
6. Hussein A., Eid M., Mahmoud S.E.D., Sabry M., Altaher A. The Outcomes of PBMV in Pregnancy, and When is the Best Time? Vasc Health Risk Manag. 2023 Jan 14; 19:13-20. doi: 10.2147/VHRM.S388754.
7. Sreerama D., Surana M., Moolchandani K., Chaturvedula L., Keepanasseril A., Keepanasseril A., Pillai A.A., Nair N.S. Percutaneous balloon mitral valvotomy during pregnancy: A systematic review and meta-analysis. Acta Obstet Gynecol Scand. 2021 Apr; 100(4):666-675. doi: 10.1111/aogs.14029.
8. Liu Y., Guo G.L., Wen B., Wang S., Ou-Yang W.B., Xie Y., Pan X.B. Feasibility and effectiveness of percutaneous balloon mitral valvuloplasty under echocardiographic guidance only. Echocardiography. 2018 Oct;35 (10):1507-1511. doi: 10.1111/echo.14055.
9. ChenCR, ChengTO, ChenJY, etal. Long-termresultsofpercutaneousballoon mitral valvuloplasty for mitral stenosis: a follow- up study to 11 years in 202 patients. Cathet Cardiovasc Diagn, 1998;43:132–139.
10. Sharma J, Goel PK, Pandey CM, Awasthi A, Kapoor A, Tewari S, Garg N, Kumar S, Khanna R. Intermediate outcomes of rheumatic mitral stenosis post-balloon mitral valvotomy. Asian Cardiovasc Thorac Ann. 2015 Oct;23(8): 923-30. doi: 10.1177/021849231559 8240. Epub 2015 Jul 28. PMID: 26223466.
11. Tomai F, Gaspardone A, Versaci F, et al. Twenty-year follow-up after successful percutaneous balloon mitral valvuloplasty in a large contemporary series of patients with mitral stenosis. Int J Cardiol 2014; 177:881–5/
12. Vahanian A., Beyersdorf F., Praz F. et al. ESC/EACTS Scientific Document Group. 2021 ESC/E ACTS Guidelines for the management of valvular heart disease. Eur Heart J. 2022 Feb 12;43(7):561-632. doi: 10.1093/eurheartj/ehab395. Erratum in: Eur Heart J. 2022 Jun 1;43(21):2022. doi: 10.1093/eurheartj/ehac 051. PMID: 34453165.
13. Ozkan H, Bozat T, Kenar Tiryakioglu S, Ari H. Should we wait until severe pulmonary hypertension develops? Efficacy of percutaneous mitral balloon valvuloplasty in patients with severe pulmonary hypertension: a subgroup analysis of our experience[J]. Cardiol J. 2016; 23:184–188.
14. PanX, OuyangW, LiS, etal. Safetyandefficacyofpercutaneous patent ductus arteriosus closure solely under thoracic echocardiography guidance. Zhonghua Xin Xue Guan Bing Za Zhi. 2015; 43:31–33.
15. LiuY, GuoGL, OuyangWB, LiMZ, PanXB.Feasibilityandeffectiveness of percutaneous ventricular septal defect closure under solely guidance of echocardiography. Zhonghua Yi Xue Za Zhi 2017; 16:1222–1226.
16. Pan XB, Ou-Yang WB, Pang KJ, et al. Percutaneous closure of atrial septal defects under transthoracic echocardiography guidance without fluoroscopy or intubation in children. J Interv Cardiol. 2015;28:390–395.
17. Wang SZ, Ouyang WB, Hu SS, et al. First-i n-human percutaneous balloon pulmonary valvuloplasty under echocardiographic guidance only. Congenit Heart Dis. 2016; 11:716.
18. Kronzon I, Glassman E, Cohen M, Winer H. Use of two- dimensional echocardiography during transseptal cardiac catheterization. J Am Coll Cardiol. 1984; 4:425–428.
19. Sun Z.R., Han Y., Fan T.B., Liu L., Liu Y.H., Jiang J.C., Shao Z.H., Zhang G.J., Pan X.B. [Short- and mid-term outcomes of percutaneous balloon mitral valvuloplasty under the guidance of ultrasound]. Zhonghua Yi Xue Za Zhi. 2021 Jun 15;101(22):1690-1694. Chinese. doi: 10. 3760/cma.j.cn112137-20201009-02786. PMID: 34126 718.
20. Зуфаров М.М., Салахитдинов Ш.Н., Искандаров Ф.А., Мадаминов М.Ю., Айходжаев У.Б. Непосредственные результаты баллонной митральной вальвулопластики у больных ревматическим стенозом митрального отверстия. Медицинская визуализация. 2011;(1):34.