PRENATAL STRESS VA KALLA SUYAGI SHAKLLANISH NUQSONLARI NEYROANATOMIYASI

Polvonov G‘ayrat Qurbonboyevich – mustaqil izlanuvchi
Nazarova Malohat Berdiboyevna – katta o‘qituvchisi
Urganch davlat tibbiyot instituti (Urganch, O‘zbekiston)
Adilbekova Dilorom Baxtiyarovna – t.f.d., professor
Ahrorov Abdulaziz Azizjonovich – talaba
Toshpo‘latov Sardorjon Sarvar o‘g‘li - talaba
Toshkent davlat tibbiyot universiteti (Toshkent, O‘zbekiston)

Annotatsiya. *Ushbu maqolada prenatal stressning homila bosh suyagi shakllanishiga ta’siri va bu jarayonning neyroanatomik asoslari tahlil qilinadi. Tadqiqotda prenatal davrda onaning organizmida modellashtirilgan surunkali stress omillari ta’sirining homila kraniofatsial tuzilmalari rivojlanishiga qanday ta’sir ko‘rsatishi o‘rganilgan.*

Stress faktorlarining platsenta orqali homilaga o‘tishi natijasida yuzaga keladigan epigenetik o‘zgarishlar bosh miya va bosh suyagi tuzilishida turli darajadagi nuqsonlar – kraniosinostoz, mikrosifaliya, anensefaliya kabi patologiyalar rivojlanishiga sabab bo‘lishi mumkin. Tadqiqotda zamonaviy neyroanatomik, embriologik va molekulyar biologiya usullaridan foydalanilgan holda ushbu patologik jarayonlarning mexanizmlari yoritilgan.

Olingan natijalar prenatal stressning bosh miya va bosh suyagi morfogeneziga ta’siri chuqur va kompleks xususiyatga ega ekanligini ko‘rsatadi. Ushbu holatlarni erta bosqichda aniqlash va oldini olish imkonini beruvchi diagnostik va profilaktik yondashuvlar ishlab chiqish dolzarb hisoblanadi. Tadqiqot natijalari pediatriya, perinatal nevrologiya, anatomiya va embriologiya sohalarida ilmiy va amaliy jihatdan katta ahamiyatga ega.

Kalit so‘zlar: *prenatal stress, oq kalamushlar, kalla suyagi.*

НЕЙРОАНАТОМИЯ ПРЕНАТАЛЬНОГО СТРЕССА И ПОРОКОВ ФОРМИРОВАНИЯ ЧЕРЕПНОЙ КОСТИ

Полвонов Гайрат Курбонбоевич – независимый соискатель
Назарова Малохат Бердибоевна – старший преподаватель
Ургенчский государственный медицинский институт (Ургенч, Узбекистан)
Адилбекова Дилором Бахтияровна – д.м.н., профессор
Ахроров Абдулазиз Азизжонович – студент
Тошпулатов Сардоржон Сарварович – студент
Ташкентский государственный медицинский университет (Ташкент, Узбекистан)

Аннотация. *В данной статье рассматривается влияние пренатального стресса на формирование черепа плода и нейроанатомические основы этого процесса. В исследовании изучено, как моделируемые хронические стрессовые факторы в организме матери в пренатальном периоде воздействуют на развитие краниофациальных структур плода.*

Передача стрессовых факторов через плаценту может вызывать эпигенетические изменения, приводящие к различным аномалиям строения головного мозга и черепа, таким как краниосиностоз, микроцефалия, анэнцефалия. С использованием современных нейроанатомических, эмбриологических и молекулярно-биологических методов были раскрыты механизмы данных патологических процессов.

Полученные результаты свидетельствуют о том, что влияние пренатального стресса на морфогенез головного мозга и черепа носит глубокий и комплексный характер. Ранняя диагностика и профилактика данных нарушений является актуальной задачей. Результаты исследования представляют научную и практическую значимость для педиатрии, перинатальной неврологии, анатомии и эмбриологии.

Ключевые слова: *пренатальный стресс, белые крысы, череп.*

NEUROANATOMY OF PRENATAL STRESS AND SKULT FORMATION DEFECTS

Polvonov Gayrat Kurbonboevich – Independent researcher
Nazarova Malohat Berdibayevna – senior lecturer
Urgench State Medical Institute (Urgench, Uzbekistan)
Adilbekova Dilorom Bakhtiyarovna – D.M.Sc., professor
Ahrorov Abdulaziz Azizjonovich – student
Toshpulatov Sardorjon Sarvarovich – student
Tashkent State Medical University (Tashkent, Uzbekistan)

Abstract. *This article examines the impact of prenatal stress on fetal cranial development and the neuroanatomical basis of this process. The study investigates how chronic stress factors modeled in the maternal organism during the prenatal period affect the development of craniofacial structures in the fetus.*

The transmission of stress factors through the placenta can cause epigenetic changes, leading to various abnormalities in brain and skull formation, such as craniosynostosis, microcephaly, and anencephaly. Using modern neuroanatomical, embryological, and molecular biological methods, the mechanisms underlying these pathological processes were revealed.

The results indicate that the influence of prenatal stress on brain and skull morphogenesis is profound and multifaceted. Early diagnosis and prevention of these disorders remain pressing tasks. The findings have both scientific and practical significance for pediatrics, perinatal neurology, anatomy, and embryology.

Keywords: *prenatal stress, white rats, skull*

Mavzuning dolzarbligi. Prenatal davrdagi stress homila rivojlanishiga salbiy ta'sir ko'rsatuvchi muhim omillardan biri hisoblanadi. Homiladorlik davrida onaning organizmida yuzaga keladigan psixologik yoki fiziologik stress gormonlar – kortizol, adrenalin va noradrenalinning oshishiga olib keladi. Ushbu gormonlar platsenta orqali homilaga o'tib, uning neyroanatomik rivojlanishiga va ayniqsa kraniofatsial (kalla suyagi va yuz) tuzilmalarining shakllanishiga salbiy ta'sir ko'rsatadi. So'nggi yillarda olib borilgan ilmiy tadqiqotlar prenatal stress va embriogenez davridagi epigenetik o'zgarishlar o'rtasidagi bog'liqlikni ko'rsatmoqda. Ayniqsa, kalla miya va kalla suyagi tuzilmalarining shakllanishida ishtirok etuvchi hujayra migratsiyasi, proliferatsiyasi va differensiatsiyasi stress omillari ta'sirida buzilishi mumkin. Bu esa kraniosinostoz, mikrotsifaliya, anensefaliya va kalla suyagining shakllanish nuqsonlariga sabab bo'ladi.

"Ona-homila-avlod" funksional tizimi murakkab biologik o'zaro ta'sirlar majmuasi bo'lib, homilaning optimal rivojlanishini ta'minlaydi. Psixoemotsional, jismoniy yoki kimyoviy omillar ta'sirida yuzaga kelgan prenatal stress ushbu tizimning gomeostatik mexanizmlarini buzadi, bu esa avlodning miya tuzilmalarida morfologik va funksional nuqsonlarga olib keladi [1,2,3]. Prenatal stress O'zbekiston sharoitida alohida muammo bo'lib, qishloq joylarida tibbiy xizmatlardan foydalanish imkoniyatining cheklanganligi, yuqori harorat va ijtimoiy izolyatsiya kabi ijtimoiy, iqtisodiy va ekologik omillar uning homilador ayollarga ta'sirini kuchaytirishi mumkin. Ushbu omillar avlodlarda neyrorivojlanish buzilishlari, shu jumladan kognitiv va ruhiy kasalliklar bilan bog'liq bo'lgan kalla suyagi rivojlanish nuqsonlari xavfini oshiradi [4,7,8,9,10]. Mahalliy sharoitlarga moslashtirilgan stress modellarini ishlab chiqish ushbu omillarning ta'sirini yaxshiroq tushunish va samarali profilaktika strategiyalarini yaratish imkonini beradi [5,6].

Mazkur mavzuning dolzarbligi shundaki, ushbu muammolarni erta bosqichda aniqlash, profilaktika choralarini ishlab chiqish va homila rivojlanishidagi xavf omillarini minimallashtirish orqali sog'lom avlod shakllanishiga erishish mumkin. Shu sababli, prenatal stressning kalla suyagi shakllanishiga ta'siri va bu jarayonning neyroanatomik asoslarini chuqur o'rganish nafaqat ilmiy, balki amaliy ahamiyatga ham egadir.

Tadqiqot maqsadi. Ona organizmining prenatal stressi sharoitida avlod kalla suyagi postnatal morfogenezini o'rganish va baholash, shuningdek, neyroanatomik va psixiatrik oqibatlarni aniqlash.

Material va metodlar. Tadqiqotning materiali sifatida postnatal rivojlanishning 3, 7, 14, 21 va 30-kunlarida tekshirilgan 180 ta oq laborator kalamushlar va ularning avlodlari olingan. Prenatal stress urg'ochi kalamushlarga homiladorlik davrida surunkali oldindan aytib bo'lmaydigan stressning ta'siri orqali modellashtirildi. Surunkali oldindan aytib bo'lmaydigan stress 14 kun davomida (homiladorlikning 7-kunidan 20-kunigacha) stressorlarni har kuni almashtirishni o'z ichiga olgan protokol yordamida modellashtirildi. Stress faktorlariga quyidagilar kiradi:

- Harakatni cheklash (maxsus konteynerlarda kuniga 2 soat);
- Shovqin ta'siri (80 dB, kuniga 1 soat);
- Sovuq stress (4°C, kuniga 30 daqiqa);
- Oziq-ovqat va suvdan foydalanishni cheklash (12 soat, 3 kunda 1 marta).

Nazorat guruhi stress ta'sirlarsiz standart sharoitda saqlandi.

Avlodlar miyasi postnatal rivojlanishning 3, 7, 14, 21 va 30-kunlarida evtanaziyadan so'ng (narkoz ostida etil efirini qo'llash bilan) olingan. Namunalar 10% li neytral formalinda fiksatsiyalandi, konsentratsiyasi ortib boruvchi spirtlarda suvsizlantirildi va parafinga quyildi. Qalinligi 5 mkm bo'lgan kesmalar gematoksilin va eozin bilan umumiy morfologik baholash uchun, shuningdek, neyronlarni aniqlash uchun Nissl usuli bo'yicha bo'yaldi.

Tadqiqotda kalla suyaklarining postnatal morfogenezini kompleks baholash uchun umummorfologik, morfometrik, immunogistokimyoviy va statistik usullardan foydalanilgan.

Olingan natijalar va tahlil. Kalla suyaklarining shakllanishi nozik boshqariladigan jarayon bo'lib, mezenxima hujayralari, osteoblastlar, qon tomir tuzilmalari va neyroendokrin tizim o'rtasidagi

o‘zaro muvofiqlashgan signallarga chambarchas bog‘liq. Bu boradagi eng zaif bosqich prenatal va erta postnatal davrlar bo‘lib, bunda suyak to‘qimasi tashqi ta’sirlarga, shu jumladan surunkali stressga ayniqsa sezgir bo‘ladi. Osteogenez boshqarilishining neyroendokrin tabiatidan kelib chiqib, gipotalamo-gipofizar-adrenal o‘qining faollashuvi va glyukokortikoidlar darajasining oshishi bilan kechadigan prenatal stress ta’siri osteoblastlar differensiatsiyasi, minerallashuv va kalla suyagi arxitektonikasi jarayonlarini buzishi mumkin.

Nazorat va stress-guruh avlodlarining kalla suyaklarini morfologik tahlil qilish jarayonida kalla suyagi gumbazi va asosi suyaklarining makro va mikro tuzilishida sezilarli farqlar aniqlandi. Homila rivojlanishining so‘nggi bosqichlarida homila namunalarini tahlil qilishda (homiladorlikning 18-20 kunlari) stress guruhida suyaklanishning sezilarli darajada sekinlashishi kuzatildi. Xususan, peshona va tepa suyaklari sohalari alsian ko‘ki bilan gistokimyoviy bo‘yalganda bo‘yalishning kam zichligi va osteoblastik faollik markeri bo‘lgan ishqoriy fosfatazaning kuchsiz faolligi bilan ajralib turdi. Ushbu zonalarda suyak to‘sinlarining paydo bo‘lishi nazorat guruhiga qaraganda kechroq sodir bo‘ldi, bu osteogenezning boshlanish muddatlarining o‘zgarishini ko‘rsatadi.

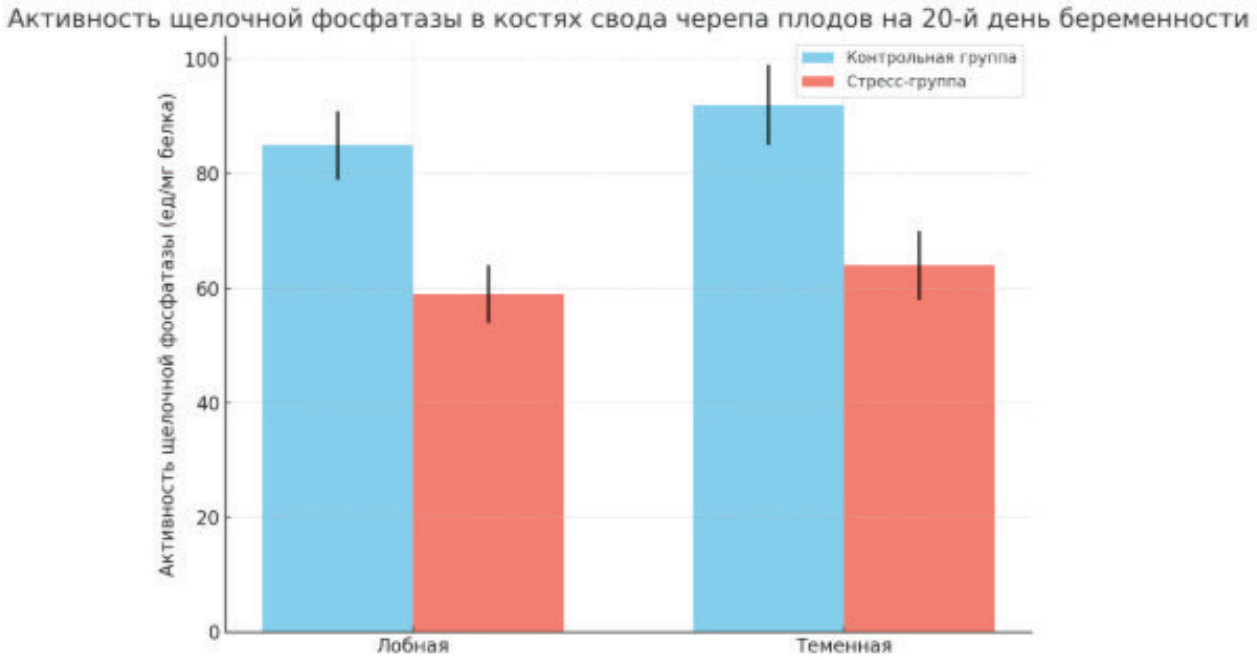

1-rasm. **Homila bosh chanog‘i suyaklaridagi ishqoriy fosfataza faolligini ko‘rsatuvchi gistogramma**

Izoh: Gistogrammada homiladorlikning 20-kunida nazorat va stress guruhidagi homilalarning peshona va tepa suyaklaridagi ishqoriy fosfatazaning miqdoriy faolligi (birlik/mg oqsil) ko‘rsatilgan. Stress guruhida faollik sezilarli darajada pasaygan bo‘lib, bu osteogenezning susayishini aks ettiradi.

Postnatal rivojlanishning 3-kunida stress guruhidagi hayvonlarda kalla suyaklarining rivojlanmaganlik belgilari saqlanib qoldi: suyaklar ingichka, konturlari tartibsiz, osteotsitlar lakunalarda kamroq uchradi, ba’zi zonalarda esa mezenximal matriksning ossifikatsiyalanmagan qismlari kuzatildi. Morfometrik jihatdan peshona suyagining o‘rtacha qalinligi nazorat guruhida 145 ± 10 mkm ga qarshi 110 ± 9 mkm ($p<0,01$), tepa suyagida mos ravishda 125 ± 8 mkm va 160 ± 12 mkm ni tashkil etdi. Bu ma’lumotlar suyak matriksining shakllanishi kechikishini va mineralizatsiyaning buzilganligini ko‘rsatadi.

Postnatal ontogenezning 7-kuniga kelib farqlar yanada yaqqolroq namoyon bo‘ldi. Stress guruhidagi hayvonlarda peshona va tepa suyaklari o‘rtasidagi choklarning kengaygan zonalari saqlanib qoldi, kompakt moddaning yupqalashish belgilari, shuningdek, suyak to‘sinlarining sekinlashgan vaskulyarizatsiyasi kuzatildi. Van-Gizon usuli bilan bo‘yashda yetilgan kollagen tolalar miqdorining kamayishi kuzatildi, bu esa shakllanayotgan suyak matritsasi sifatining pasayishini ko‘rsatadi. Mikrodensitometrik tahlil yordamida o‘lchangan mineral zichlik darajasi stress guruhida 0,67 ± 0,04 g/sm^3 ni, nazorat guruhida esa 0,89 ± 0,06 g/sm^3 ni tashkil etdi ($p<0,01$).

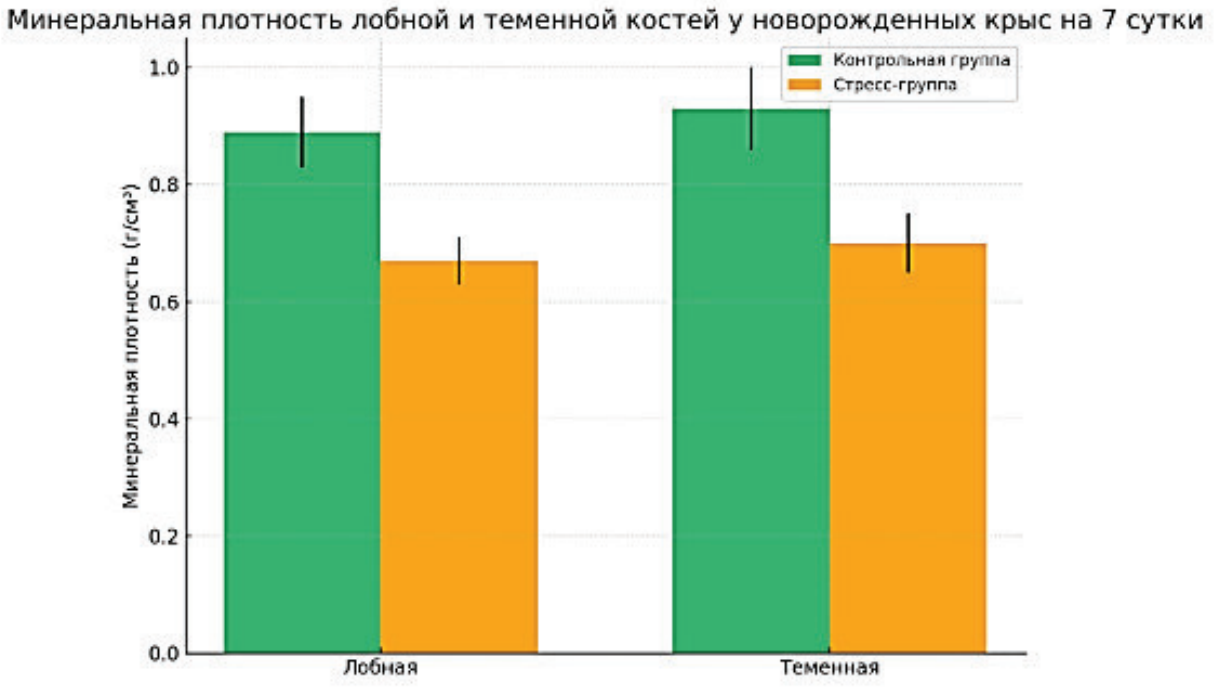

2-rasm. **Yangi tug‘ilgan kalamushlarda kalla suyaklarining mineral zichligini ko‘rsatuvchi diagramma**

Izoh: Diagrammada postnatal rivojlanishning 7-kunida nazorat va stress guruhidagi hayvonlarda peshona va tepa suyaklarining mineral zichligi (g/sm3) o‘rtasidagi farq ko‘rsatilgan. Stress guruhidagi suyak zichligi sezilarli darajada past.

Postnatal rivojlanishning 14 va 21-kunlariga kelib, stress guruhidagi hayvonlarda osteogenezning kechikish belgilari saqlanib qoldi. Xarakterli xususiyat osteonal tuzilmalar maydonining kamayishi, osteotsitlar zichligining pasayishi va tog‘ay to‘qimasi ustun bo‘lgan keng maydonlarning mavjudligi edi. Shuningdek, qon tomir lakunalarining kengayishi, faol bosqichda differensiatsiyalangan osteoklastlar va osteoblastlarning yo‘qligi kuzatildi, bu suyak remodelyatsiyasining funksional pasayishini ko‘rsatadi. Suyaklar orasidagi choklar maydoni kattaligicha qoldi, stress guruhida o‘rtacha 620 ± 40 mkm, nazorat guruhida esa 470 ± 35 mkm ($p<0,01$).

Nazorat guruhidagi hayvonlarda postnatal hayotining 30-kuniga kelib, aniq ifodalangan plastinkasimon tuzilishga ega, kompakt qatlamning qalinligi normallashgan va yaxshi shakllangan osteonal tizimlar bilan bosh suyaklarining birlamchi osteogenezi yakunlandi. Bundan farqli o‘laroq, stress-guruh avlodlarida suyak to‘qimasining yaqqol gipoplaziyasi kuzatildi. Morfologik tekshiruvda plastinkasimon strukturasi siyraklashgan, osteotsitlar zichligi kamaygan va vaskulyarizatsiyasi sekinlashgan sohalar aniqlandi. Bundan tashqari, mineralizatsiya belgilarisiz keng osteoid zonalar aniqlandi, bu suyak yetilishi jarayonlarining buzilishini tasdiqlaydi.

Nazorat guruhidagi hayvonlarda peshona suyagining o‘rtacha qalinligi 30-kunda 185±11 mkm, stress guruhida esa 142±9 mkm ($p<0,001$) ni tashkil etdi. Ko‘rish maydonidagi osteotsitlar soni (×400) nazorat guruhida 35 ± 3 va stress guruhida atigi 24 ± 2 ni tashkil etdi ($p<0,01$). Stress guruhidagi hayvonlarda tepa suyagidagi yetuk osteonal tuzilmalarning zichligi nazoratga nisbatan 32% ga kamaydi. Qo‘shimcha tadqiqot shuni ko‘rsatdiki, stress guruhidagi hayvonlarda bosh suyagi choklarining fazoviy tuzilishi buzilgan. Ayniqsa, sagittal va koronar choklar sohasidagi o‘zgarishlar yaqqol namoyon bo‘ldi: nazorat guruhida 30-kunga kelib ularning deyarli to‘liq yopilishi kuzatildi, stress guruhida esa keng bitmagan oraliqlar saqlanib qoldi. Bu nafaqat suyak o‘sishining kechikishini, balki kraniosinostoz yoki assimetriya kabi bosh suyagi deformatsiyalarining rivojlanish xavfini ham ko‘rsatadi.

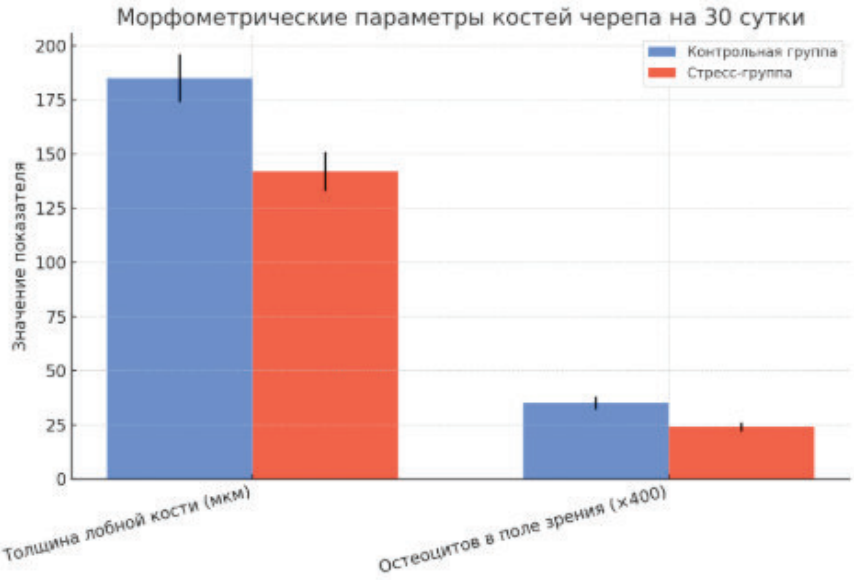

3-rasm. **Postnatal ontogenezning 30-kunlarida kalla suyaklarining morfometrik parametrlarini ko‘rsatuvchi gistogramma**

Izoh: Gistogramma nazorat va stress guruhidagi hayvonlarda bosh suyagi qalinligi va ko‘rish maydonidagi osteotsitlar sonini taqqoslashni aks ettiradi. Prenatal stressga uchragan avlodda ko‘rsatkichlar sezilarli darajada pasaygan.

Kollagen va osteokalsinga reaksiyalarni qo‘llash bilan o‘tkazilgan gistokimyoviy tadqiqot stress guruhida ikkala marker ekspressiyasining pasayishini aniqladi. Ayniqsa, bu peshona va chakka suyaklarining bazal qismlarida namoyon bo‘ldi, bu yerda kollagen tolalari ingichka, notekis yo‘nalishga ega va kuchsiz bo‘yalgan. Stress-guruh avlodlarida suyakdagi o‘zgarishlarning jinsiy farqlari tahlil qilinganda, erkaklarida buzilishlar yaqqolroq namoyon bo‘lganligi aniqlandi. Peshona suyagining o‘rtacha qalinligi erkaklarda 137±8 mkm, urg‘ochilarda 149±9 mkm ($p<0,05$) ni tashkil etdi. Ko‘rish maydonidagi osteotsitlar soni erkaklarda – 22±2, urg‘ochilarda – 26±2 ($p<0,05$). Bu, ayniqsa, homiladorlik davrida kortikosteroid gomeostazning buzilishi sharoitida, erkaklarda osteogenez jarayonlarining gormonlarga ko‘proq bog‘liqligini aks ettirishi mumkin.

Xulosa. Bizlar tomondan olib borilgan tadqiqot natijalari shuni ko‘rsatdiki, prenatal stress homila va avlodda bosh suyaklari shakllanishining sezilarli buzilishlariga olib keladi, bu mineralizatsiyaning sekinlashishi, osteoblastlar faolligining pasayishi, osteotsitlar sonining kamayishi, suyak to‘sinlarining fazoviy yo‘nalishining buzilishi va keng bitmagan choklarning saqlanib qolishi bilan namoyon bo‘ladi. Aniqlangan jinsiy farqlar va osteogen va stress markerlari darajasi bilan bog‘liqlik prenatal ta’sirda osteogenez buzilishlarining multifaktor tabiatini ta’kidlaydi, bu esa perinatal diagnostika, profilaktika va davolash chora-tadbirlarini amalga oshirish uchun muhim ilmiy-amaliy asos bo‘lib hisoblanadi.

ADABIYOTLAR

1. Nave, K. A. (2010). Myelination and support of axonal integrity by glia. Nature, 468(7321), 100-105.
2. Fields, R. D. (2008). White matter in learning, cognition and psychiatric disorders. Trends in Neurosciences, 31(7), 130-135.
3. Perry, V. H., & Holmes, C. (2014). Microglial priming in neurodegenerative disease. Nature Reviews Neurology, 10(4), 90-95.
4. Barker, D. J. (2004). The developmental origins of adult disease. Journal of the American College of Nutrition, 23(6), 100-105.
5. Gluckman, P. D., & Hanson, M. A. (2004). Developmental origins of health and disease. Journal of Developmental Origins of Health and Disease, 1(1), 130-135.
6. McGowan, P. O., & Szyf, M. (2010). The epigenetics of social adversity in early life. Neuroscience & Biobehavioral Reviews, 34(6), 90-95.
7. Fields, R. D. (2008). White matter in learning, cognition and psychiatric disorders. Trends in Neurosciences, 31(7), 130-135.
8. Perry, V. H., & Holmes, C. (2014). Microglial priming in neurodegenerative disease. Nature Reviews Neurology, 10(4), 90-95.
9. Knuesel, I., et al. (2014). Maternal immune activation and abnormal brain development. Neuropsychopharmacology, 39(1), 150-160.
10. Zoghbi, H. Y., & Bear, M. F. (2012). Synaptic dysfunction in neurodevelopmental disorders. Nature Neuroscience, 15(10), 120-125.