УДК: 611.24-053.2:611-018

ЎПКА РЕСПИРАТОР ҚИСМИНИНГ ТУҒИЛГАНДАН КЕЙИНГИ ҲАР ХИЛ ДАВРЛАРИДАГИ ЎЗИГА ХОС ГИСТОЛОГИК ЎЗГАРИШЛАР

Юлдашева Нилуфар Бахтияровна – ассистент
Хусанов Темурбек Бобуржонович – талаба
Самарқанд давлат тиббиёт университети (Самарқанд, Ўзбекистон)

Аннотация. *Сут эмизувчи ҳайвонлар ўпка респиратор қисмининг касалликларида ўпка тўқимасидаги қон томирлар тузилиши гистологик текширувлар ёрдамида ўрганилди. Текшириш натижалари шуни кўрсатадки, ўпка тўқимаси паренхемасини ўраб турувчи артерия, вена ва микроциркулятор тизими гистоструктураси тузилишини номоён қилади. Сут эмизувчи ҳайвонларда туғилгандан кейинги 1 кундан - 180 кунгача бўлган 22 та қуёнларнинг ўпка тўқимасининг респиратор қисмлари гистоструктуравий тузилмалари ўрганилди. Ривожланишнинг онтогенез босқичида эрта постнатал (1 ва 10 кунлик ҳайвонлар) давридаги ўпка ацинуслари оддий тузилишга эга бўлади. 14 суткадан бошлаб кенгайишлар кузатилиб, альвеоляр ва альвеоляр йўллари шаклланади. 30-35 кунлик қуёнларнинг ўпка ацинусларининг структураси вояга етган қуёнларникидан деярли фарқ қилмайди. Катта муддатли қуёнлар текширилганда альвеолоцитларида кўп миқдорда ишқорли фосфатаза активлиги аниқланади, бу ўпканинг респиратор қисмининг гистогенезини интенсивлигини оширади (7, 15 ва 30 суткаларда). Аста секинлик билан аргирофил ва эластик толаларининг қалинлашиши, сонининг кўпайишига олиб келади.*

Калит сўзлар*: ўпканинг респиратор қисми, постнатал онтогенез альвеолоцит ҳужайраси, альвеола йўллари.*

СПЕЦИФИЧЕСКИЕ ГИСТОЛОГИЧЕСКИЕ ИЗМЕНЕНИЯ ДЫХАТЕЛЬНОЙ ЧАСТИ ЛЕГКИХ В РАЗНЫЕ ПЕРИОДЫ ПОСЛЕ РОЖДЕНИЯ

Юлдашева Нилуфар Бахтияровна – ассистент
Хусанов Темурбек Бобуржонович – студент
Самаркандский государственный медицинский университет (Самарканд, Узбекистан)

Аннотация. *Была проведена гистологическая оценка структуры кровеносных сосудов в легочной ткани у млекопитающих при различных заболеваниях. Результаты исследования показывают, что гистоструктура артерий, вен и микроциркуляторной системы, окружающих паренхиму легочной ткани, не визуализируется. Данные изучены гистоструктурные особенности дыхательных отделов легочной ткани 22 кроликов в возрасте от 1 до 180 дней после рождения у млекопитающих. На стадии онтогенеза легочные ацинусы в ранний постнатальный период (1 и 10-дневные животные) имеют простую структуру. Начиная с 14-го дня наблюдаются расширения, формируются альвеолы и альвеолярные тракты. Структура легочных ацинусов у 30-35-дневных кроликов практически идентична структуре ацинусов у взрослых кроликов. При обследовании доношенных кроликов в альвеолоцитах обнаруживается большое количество активности щелочной фосфатазы, что усиливает гистогенез дыхательной части легких (на 7, 15 и 30 дни). Постепенно утолщаются аргирофильные и эластические волокна, что приводит к увеличению их количества.*

Ключевые слова*: дыхательная часть легкого, постнатальный онтогенез, альвеолоцит, альвеолярные пути.*

SPECIFIC HISTOLOGICAL CHANGES IN THE RESPIRATORY PART OF THE LUNGS AT DIFFERENT PERIODS AFTER BIRTH

Yuldasheva Nilufar Bakhtiyarovna – assistant
Khusanov Temurbek Boburjonovich – student
Samarkand State Medical University (Samarkand, Uzbekistan)

Abstract. *A histological assessment of the blood vessel structure in mammalian lung tissue was conducted in various diseases. The results of the study show that the histostructure of the arteries, veins, and microcirculatory system surrounding the lung parenchyma is not visualized. The histostructural features of the respiratory regions of lung tissue in 22 rabbits aged 1 to 180 days were examined. During the ontogenesis stage, the pulmonary acini in the early postnatal period (1- and 10-day-old animals) have a simple structure. Beginning on the 14 th day, dilations are*

observed, and alveoli and alveolar tracts are formed. The structure of the pulmonary acini in 30- to 35-day-old rabbits is virtually identical to that of adult rabbits. Examination of full-term rabbits reveals high levels of alkaline phosphatase activity in alveolar cells, which enhances the histogenesis of the respiratory portion of the lung (at days 7, 15 and 30). Argyrophilic and elastic fibers gradually thicken, leading to an increase in their number.

***Key words**: respiratory portion of the lung, postnatal ontogenesis, alveolar cell, alveolar ducts.*

Ҳозирги вақтда сут эмизувчиларда учрайдиган ўпка касалликларининг муаммолари тиббий ижтимоий жамиятда долзарблигини сақлаб турибди. Сут эмизувчиларда учрайдиган ўпка касаллигининг сурункали специфик бўлмаган яллиғланиши эътибор марказида бўлиб, тўғри ташхислаш, даволаш ва диспансер кузатувини талаб қилади [1, 2, 3, 6, 8]. Бу туфайли, клиник текширишлардан ташқари, онтогенездаги ўпка структуравий компонентларининг қисмларини ёшга доир ўзгаришларини фундаментал текширишлар ўтказишни давом эттирилди. Пренатал онтогенезда ўпканинг респиратор қисмининг ривожланиши ва унинг бузилишлари устида кўп тадқиқотлар ўтказилган. Волтарен моддасининг ангиотензин рецепторлар блокаторларга таъсири қуёнлар ўпка тўқимасининг пренатал органогенезига салбий таъсир қилади. Ушбу препарат таъсиридан сўнг эпителий тўқимаси найчаларининг тармоқланиши секинлашади ва бронх дарахтининг шохланиши, ўпканинг нафас олиш қисмининг кетма–кет шаклланиши вақт ўтиши билан давомийлиги узаяди. Натижада қуёнларнинг туғилишдан олдинги даврда ўпка респиратор бўлимииинг ҳажми камайиши кузатилади. Бир қатор тадқиқотлар шуни кўрсатадики, туғилишдан кейинги ривожланишда, айниқса респиратор қисмида давом этади. Бироқ, туғилишдан кейинги ривожланишнинг турли даврларида ўпка респиратор қисмининг морфофункционал қисмини батафсил ўрганиш амалга оширилмаган [4, 5, 7].

Тадқиқот мақсади. Туғилишдан кейинги онтогенезда ўпка респиратор қисмининг морфофункционал ҳолатидаги ўзгаришлар динамикасини ўрганиш.

Материаллар ва тадқиқот усуллари. Тадқиқот учун 1, 3, 7, 10, 15, 21, 90 ва 180 кунлик 23 та қуённинг ўпка тўқимасидан фойдаланилди. Туғилгандан кейинги даврларда ҳайвонлар этаминал-натрий ёрдамида бехушлик остида қорин аортасининг кесиш орқали ўлдирилган. Тажрибалар лаборатор ҳайвонлар билан ишлашда биоэтик қоидаларга мувофиқ амалга оширилди. Аъзо бўлаклари формалиннинг 12 % ли нейтрал эритмасида ва Буэн суюқлигида фиксация қилинди. Фиксациядан сўнг аъзо бўлакчалари парафин ёрдамида зичлаштирилди. Кесмалар гематоксилин-эозин билан шунингдек, Ван Гизон усулида бўялди, Фут усулида импрегнация қилинди. Янги музлатилган кесмалар ишқорий фосфатаза ёрдамида Гомори усулида гистохимиявий текширилиб ўрганилди.

Тадқиқот натижалари. Бир кунлик қуёнларнинг ўпка ацинуси қўйидагича тузилганлиги аниқланди: терминал бронхиолалар ясси эпителий билан қопланган, бирламчи альвеоляр қопчаларига очилади. 1-7 кунлик қуёнларда ўпканинг ҳаво ўтказувчи қисми нафас олиш бўлимига қараганда каттароқ майдонни эгаллайди. Нафас олиш бўлимининг ацинуслари қисқароқ бўлиб, альвеоляр қопчалари 7-10 тагача кенг альвеолалардан тузилган булади. Туғилгандан кейинги 10 кунлик даврида нафас олиш бўлимида бироз ўсиш кузатилади, аммо репиратор йўллари майдони ҳали хам ўзгармасдан қолишини кўриш мумкин. 15 кунлик даврида ацинусларнинг суст тармоқланиши, уларда кўпроқ кенг лекин, чуқур жойлашмаган альвеолаларни кузатиш мумкин. Бу даврдаги гуруҳларда альвеолалараро бириктирувчи тўсиқлар қалинлиги кузатилади. Ателектазнинг кичик ўчоқлари кузатилади. Туғилгандан кейинги 21 суткада ўпка ацинусларининг тармоқланиши 15 кунлик ҳайвонларга қараганда нисбатан кўпроқ тармоқланганлиги кузатиш мумкин. Альвеолалар кичик ҳажмда ва чуқур жойлашганлиги аниқланди (1-расм.)

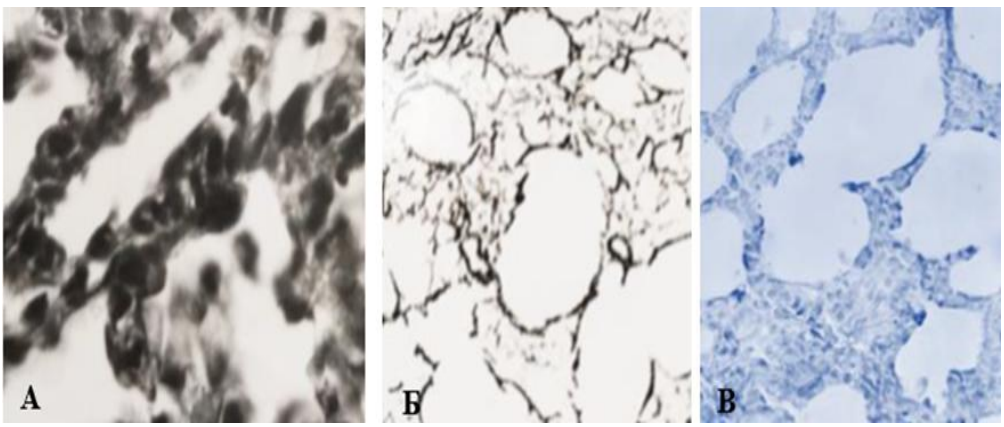

1-расм. **Туғилгандан кейин 1-3 кунлик қуёнларнинг ўпка тўқимасидаги ишқорий фосфатаза (А), аргирофил (В) ва эластик (С) толаларнинг нисбий активлиги. Кат.100.**

Текширилаётган 30 кунлик қуёнларда ўпка ацинусининг узунлигини ва барча тегишли бўлимларга эга эканлигини кўриш мумкин. Юпқа альвеолярароқ тўсиқ 2-3 қаватли ясси альвеоляр эпителийдан иборат бўлиб, аргирофил эгри –бугри ва узун, текис эластик толалардан иборат. 90 кунлик ҳайвонларнинг гистологик препартларни ўрганиш шуни кўрсатадики, респиратор бўлими ҳаво ўтказувчи қисмига нисбатан кўпроқ майдонни эгаллайди. Бу қисми кўп сонли альвеолалар сақловчи ташкил топган ацинусдан иборат. Уларнинг кўп қисми ярим очиқ ёки очилмаган ҳолатда кузатиш мумкин. Макрофаглар альвеолалараро тўсиқларда жойлашган бўлиб, улар дистелектаз соҳаларида кўпроқ учрайди. Туғилгандан сўнг 180 кунлик даврда баъзи альвеолаларда эмфиматоз шишади, бошқа альвеолалар пучайган ҳолатда кузатилади. Баъзан дистелектаз майдонлари учраб туради. Узоқ текширув муддатларда альвеоляр эпителийда туғилгандан сўнг 7, 15 ва 30 кунларида ишқорий фосфатазанинг ишқорий активлиги ошиши кузатилади. Алвеолалар паренхемасида кўп сонли аргирофил толаларнинг ўзаро боғлиқлиги ва зич тўр ҳосил бўлиши аниқланади. Постнатал онтогенез даврда уларнинг тузилиши сезиларли даражада ўзгармайди, фақат нисбатан қалинлашиши кузатилади. Ҳайвонларнинг ёши ошган сайин толалар сони ортади. Ўпканинг респиратор қисми туғилгандан кейин сут эмизувчи организмида ўсиш ва ривожланиш жараёнида гистологик жиҳатдан сезиларли ўзгаришларга учрайди. Янги туғилган сут эмизувчи ҳайвонларда ўпка тўлиқ функционал ривожланмаган бўлиб, альвеолалар сони кам ва уларнинг деворлари нисбатан қалин бўлади. Шу сабабли газ алмашинуви катталарникига нисбатан паст даражада кечади. Туғилиш пайтида биринчи нафас олиш билан альвеолалар кенгаяди ва ўпка тўқимасида ҳаво айланиши бошланади. Туғилгандан кейинги даврида альвеолаларнинг сони тез кўпаяди. Альвеоляр эпителий асосан I ва II тип альвеолоцитлар ташкил топган бўлади. II тип альвеолоцитлар сурфактант моддасини ишлаб чиқаради. Бу модда альвеолаларнинг ёпишиб қолишининг олдини олади ва нафас олишни енгиллаштиради. Кейинги даврда альвеолалар орасидаги бўшлиқлар аста-секин юпқалашиб, капиллярлар тармоғи яхши ривожланади. Бу эса газ алмашинувини самарали қилади. Етук сут эмизувчи организмларда бронхиолалар ва альвеолаларнинг дифференциацияси янада кучаяди. Эластик толалар миқдори ортиб, ўпка тўқимасининг чўзилувчанлиги яхшиланади. Респиратор бронхиолалар ва альвеоляр йўлчалар тўлиқ шаклланиб боради. Шу билан бирга, қон томирлар тизими ҳам такомиллашиб, ўпканинг функционал имкониятлари ортиб боради. Аста секинлик билан ўпканинг респиратор қисми тўлиқ шаклланган бўлади. Альвеолалар сони максимал даражага етади, альвеоляр деворлар жуда юпқа ҳолатга келади ва газлар диффузияси учун қулай муҳит яратилади. Бу даврда ўпка юқори функционал фаолликка эга бўлади. Вақт ўтиши билан эса ўпкада инволютив ўзгаришлар кузатилади. Альвеолаларнинг айрим деворлари емирилиши натижасида улар йириклашади. Эластик толалар камаяди, бириктирувчи тўқима кўпайиб, ўпканинг эластиклиги пасаяди. Капиллярлар сонининг қисқариши газ алмашинувининг секинлашишига сабаб бўлади, ўпканинг респиратор қисми туғилгандан кейин турли ёш даврларида ўзига хос гистологик ўзгаришларни бошдан кечиради ва бу ўзгаришлар унинг функционал ҳолатига бевосита таъсир кўрсатади. Тадқиқот натижасида аниқландики, ўпка ацинусининг таркибий қисмлари ва толали тузилмалари ўрганишга имкон беради. Ацинусларда ҳужайра тузилмаларининг ишқорий фосфатаза фаоллиги ўзгариши аниқланди. Бизнинг тадқиқотимиз натижасида гидроксид фосфатаза аргирофил ва айниқса эластик толалар сонининг кўпайишига ёрдам беради. Респиратор бўлимининг ёшга боғлиқ хусусиятлари туғилгандан кейин ҳам пайдо бўлади, лекин фақат маълум таъсилардан кейин ўзгаради. Шундай қилиб, морфологик ва биокимёвий кўрсаткичлардаги ёшга боғлиқ тафовутлар магний хлоридни узоқ муддат қўллаш билан аниқланади ва 3 ойлик қуёнларда магний таъсири ўпка фаолиятини оширади, 15 ойлик ҳайвонларда эса аксинча, камаяди.

Хулоса. Туғилгандан кейин даврда респиратор бўлимининг эрта ривожланиши муҳим морфофункционал ўзгаришларга учрайди. Бир ва ўн кунлик ҳайвонларда содда тузилишга эга. Ўн бешинчи кундан бошлаб уларнинг кенгайиши кузатилади, альвеола йўлларининг ва альвеолалар ҳосил бўлиши кузатилади; бир ойлик қуёнларнинг ацинус тузилиши катта қуёнлардаги каби бир хил бўлади. Альвеолаларнинг эпителий тўқимасида гидроксид фосфатаза фаоллиги тадқиқот даврларда ўртача бўлиб, туғилгандан кейинги 7, 15 ва 30 кунлик даврларда ортиб боради. Аргирофил ва айниқса эластик толалар сони ортиб боради ва қалинлашади.

АДАБИЁТЛАР

1. Орипов Ф. С., Блинова С. А., Юлдашева Н. Б. Ўпка касалликлари билан оғриган ёш болаларда ушбу аъзо эндокрин аппарати морфологияси // Биомедицина ва амалиёт журнали.-2022.-№2.-С. 164-168.

2. Козлов В. К. и др. Актуальные вопросы хронических неспецифических заболеваний легких у детей // Бюллетень физиологии и патологии дыхания. – 2018. – №. 70. С.15-25.

3. Блинова С.А., Хамидова Ф.М., Исмаилов Ж.М. Состояние иммунных и регуляторных

структур слизистой оболочки бронхов при патологии легких у детей. Тиббиётда янги кун. Новый день в медицине. Конф.морфологов. Бухара, 2020.- 2/1, (29/1).-С. 104-105.

4. Харченко С. В. Пренатальный органогенез легких, и блокада рецепторов ангиотензина // Вестник новых медицинских технологий. – 2018. – Т. 25. – №. 4. – С. 207-212.

5. Янко Р. В., Чака Е. Г., Левашов М. И. Возрастные различия реактивности респираторного отдела лёгких крыс после введения хлорида магния //Бюллетень физиологии и патологии дыхания. – 2021. – №. 79. С.95-102

6. Blinova S. A., Khamidova F.M., Ismailov J.M. The state of the immune and regulatory structures of the bronchial mucosa in pulmonary pathology in children Reviewed Journal. EPRA International Journal of Socio-Economic and Environmental Outlook (SEEO) 2020. - V.7, № 2. - P21-23.

7. 7.Capelli A, Lusuardi M., Cerutti C.G., Donner C.F. Lung alkaline phosphatase as a marker of fibrosis in chronic interstitial disorders // Am J Respir Crit Care Med. 1997.-155(1)-249-53.

8. Griese M. Chronic interstitial lung disease in children // Eur Respir Rev. 2018.-7; 27(147): 170100