UDK: 616-092:616.33-008.9-092

METABOLIK SINDROM MODELI YARATILGAN KALAMUSHLAR OSHQOZON TUBI DIFFUZ ENDOKRIN TIZIMINING MORFOLOGIYASI

Okbayev Mexrilla Baxridinovich – assistant
Samarqand davlat tibbiyot universiteti (Samarqand, O‘zbekiston)

Annotatsiya. *Ushbu tadqiqotda sut emizuvchi hayvonlar, xususan kalamushlar oshqozon tubi shilliq qavati tarkibidagi diffuz endokrin tizim (APUD tizimi) hujayralarining morfologik va funksional xususiyatlari o‘rganildi. Tadqiqot davomida Grimelius usuli va glioksil kislotasi yordamida lyuminessent mikroskopiyada endokrin hujayralar aniqlanib, ularning turlari (EC, ECL va boshqalar), joylashuvi, shakli va sekretor faolligi baholandi.*

Natijalarga ko‘ra, nazorat guruhida endokrin hujayralar asosan oshqozon tubi bezlarining tub qismida joylashgan bo‘lib, ularning umumiy zichligi 1.80±0.10 ni tashkil etdi, shundan 43.44 % EC-hujayralarga to‘g‘ri keldi. Metabolik sindrom modeli yaratilgan hayvonlarda esa endokrin hujayralar soni sezilarli darajada ortib, umumiy zichlik 3.80±0.12 ga yetdi, EC-hujayralar soni ham 1.53±0.04 gacha oshdi.

Shuningdek, metabolik sindrom sharoitida endokrin hujayralarda sekretor granulalarning ko‘payishi, serotonin va boshqa biologik aminlar miqdorining ortishi kuzatildi. Bu esa hujayralarning funksional faolligi oshganligini ko‘rsatadi. Endokrin tizimdagi bu o‘zgarishlar oshqozon sekretsiyasining kuchayishiga, ochlik hissining ortishiga va polifagiyaga olib kelishi aniqlandi.

Kalit so‘zlar: *metabolik sindrom, oshqozon tubi, endokrin hujayralar, EC-hujayralar, serotonin.*

МОРФОЛОГИЯ ДИФФУЗНОЙ ЭНДОКРИННОЙ СИСТЕМЫ ДНА ЖЕЛУДКА КРЫС ПРИ ЭКСПЕРИМЕНТАЛЬНОЙ МОДЕЛИ МЕТАБОЛИЧЕСКОГО СИНДРОМА

Окбаев Мехрилла Бахридинович – ассистент
Самаркандский государственный медицинский университет (Самарканд, Узбекистан)

Аннотация. *В данном исследовании изучены морфологические и функциональные особенности клеток диффузной эндокринной системы (APUD-системы) слизистой оболочки дна желудка у млекопитающих, в частности у крыс. В ходе исследования с использованием метода импрегнации по Гримелиусу и обработки глиоксиловой кислотой с последующей люминесцентной микроскопией были выявлены типы эндокринных клеток (EC, ECL и др.), их локализация, форма и секреторная активность.*

Установлено, что в контрольной группе эндокринные клетки преимущественно располагаются в данной части собственных желез желудка, а их средняя плотность составляет 1,80±0,10, из которых 43,44 % приходятся на EC-клетки. В условиях экспериментального метаболического синдрома отмечено значительное увеличение количества эндокринных клеток до 3,80±0,12, при этом число EC-клеток возросло до 1,53±0,04.

Кроме того, при метаболическом синдроме выявлено увеличение количества секреторных гранул и биологически активных аминов (в том числе серотонина), что свидетельствует об усилении функциональной активности клеток. Эти изменения приводят к усилению секреции желудка, повышению чувства голода и развитию полифагии.

Ключевые слова: *метаболический синдром, дно желудка, эндокринные клетки, EC-клетки, серотонин.*

MORPHOLOGY OF THE DIFFUSE ENDOCRINE SYSTEM OF THE GASTRIC FUNDUS IN RATS WITH AN EXPERIMENTAL MODEL OF METABOLIC SYNDROME

Okbayev Mekhrilla Bakhridinovich – assistant
Samarkand State Medical University (Samarkand, Uzbekistan)

Annotation. *This study investigates the morphological and functional characteristics of the diffuse endocrine system (APUD system) cells in the gastric fundus mucosa of mammals, particularly rats. The study employed Grimelius silver impregnation and glyoxylic acid treatment followed by luminescent microscopy to identify endocrine cell types (EC, ECL, etc.), their localization, shape, and secretory activity.*

The results showed that in the control group, endocrine cells were mainly located in the basal parts of gastric glands, with an average density of 1.80±0.10, of which 43.44% were EC cells. In the experimental model of metabolic syndrome, a significant increase in endocrine cell density was observed (3.80±0.12), including an increase in EC cells up to 1.53±0.04.

Additionally, metabolic syndrome was associated with an increase in secretory granules and biologically active amines (including serotonin), indicating enhanced functional activity of endocrine cells. These changes lead to increased gastric secretion, enhanced hunger sensation, and the development of polyphagia.

Keywords: *metabolic syndrome, gastric fundus, endocrine cells, EC cells, serotonin.*

Dolzarbligi. Uzoq davom etgan evolyutsiya jarayoni barcha tirik organizmlarning o‘ziga xos hayot tarzi va oziqlanish muhitiga moslashishiga sabab bo‘lgan. Shu jumladan odamlar ham o‘zining hayot tarzi va ozuqa turiga ega bo‘lib, barcha a’zolarida o‘ziga xos moslashishlar hamda ba’zi o‘zgarishlarga sabab bo‘ladi. Organizmning barcha a’zolarining o‘zaro mutanosiblikda faoliyat ko‘rsatishini ta’minlash va boshqarish uchun boshqaruv va moslashtirish (nerv va endokrin) tizimi shakllana boshlagan. Yuqori darajada rivojlangan sut emizuvchi hayvonlar va odamda bu tizim juda yaxshi rivojlangan bo‘lib, organizmning barcha a’zolarining faoliyatini, yashash muhiti va ozuqa turiga bog‘liq ravishda o‘zaro mutanosiblikda faoliyat yuritishi va moslashishlarini ta’minlaydi. Hayot tarzi, yashash muhiti, ozuqa turi va uning sifati, ayniqsa ovqat hazm qilish a’zolari xususan oshqozonda o‘ziga xos moslashish va o‘zgarishlarga olib kelgan. Bunday moslashish va o‘zgarishlar jarayonida ovqat hazm qilish a’zolari faoliyatini boshqarib turuvchi muhim boshqaruv va moslashtirish tizimiga ega [2, 3, 8, 10].

Bu tizimning faoliyatini va morfologiyasini o‘rganish, qadimdan dunyo olimlarini o‘ziga jalb etib kelgan. Ovqat hazm qilish a’zolari, uning nerv va endokrin aparatining o‘ziga xos morfologiyasi bir qator chet el va mamlakatimiz olimlarining ilmiy izlanishlarida bayon qilingan [11, 13].

Oshqozonning xususiy bezlari ishlab chiqarilgan oshqozon shirasi ozuqaga kimyoviy ishlov berish, xususiy plastinkasi va shilliq osti qavati chegaralovchi, a’zoni qon bilan ta’minlash, qon tomirlarga so‘rilgan oziq moddalarni tananing boshqa qismlariga yetkazib berish, muskul plastinkasi va muskul qavati esa, ozuqaga mexanik ishlov berish, shakl hosil qilish, chegaralovchi, hamda ovqat hazm qilish tizimining keyingi a’zolari, ingichka ichakka o‘tkazib berish vazifalarini bajarishga ixtisoslashgan [1, 4, 6, 14, 15].

Bunday murakkab vazifalarni amalga oshirishda nerv va endokrin apparatining ahamiyati katta. Hazm tizimi a’zolarining yoki butun organizmda turli xil kasalliklarning masalan: metabolik sindrom, semizlik, diabet, yurak qon tomirlari va boshqa kasaliklarning paydo bo‘lishiga ozuqaning turi, sifati, to‘g‘ri ovqatlanish va turmush tarzi eng muhim omillardan hisoblanadi [5, 7, 9, 12].

Tadqiqotning maqsadi. Metabolik sindrom modeli yaratilgan kalamushlarning oshqozoni tubi endokrin hujayralarning mofologik o‘zgarishlarini o‘rganish.

Tadqiqot ob’ekti va usullari. Y.A. Birulina usulida metabolik sindrom modeli yaratilgan 12 ta zotsiz oq erkak jinsli kalmushlarning oshqozon tubi diffuz endokrin tizimi morfologiyasi o‘rganildi.

Tadqiqot natijalari. Evolyutsiya jarayonida barcha tirik organizmlarda a’zolarning o‘zaro mutonosiblikda faoliyat yuritilishini ta’minlovchi boshqaruv va moslashish tizimi shaklangan. Evolyusiya shajarasining eng yuqorisida joylashgan sut emizuvchi hayvonlar va odamda neyroendokrin tizimi juda yaxshi rivojlangan bo‘lib, barcha a’zolar faoliyatini yashash muhiti, ozuqa turi va sifatiga bog‘liq ravishda o‘zaro mutonosiblikda faoliyat yuritishi va moslashishini ta’minlaydi. Barcha ichki a’zolarda, shu jumladan oshqozonda ham bu tizim juda muhim ahamiyatga ega bo‘lib, ular gumoral boshqaruvni ta’minlaydi. Periferik boshqaruvni ta’minlovchi endokrin hujayralar tarkibida biologik faol moddalarni sintez qiladi. Bunday biologik aminlar hujayralararo moddaga o‘tib, atrofdagi to‘qima va hujayralarga mahalliy yoki to‘g‘ridan-to‘g‘ri qonga o‘tib, nishon hujayralarga o‘z ta’sirini ko‘rsatadi. Ovqat hazm qilish tizimining bunday boshqariluvi azaldan dunyo olimlarining e’tiborini o‘ziga tortgan.

Hazm tizimi a’zolarining turli qismlari tarkibidagi yakka-yakka holatda joylashgan (tarqoq endokrin tizimi) endokrin hujayralarining morfologiyasi ko‘plab ilmiy tadqiqotlarda yoritilgan.

Sut emizuvchi hayvonlar oshqozoni tubi devorining tarqoq endokrin tizimi hujayralari ularning ozuqa turi, sifati va hayot tarziga bog‘liq ravishda yetarlicha o‘rganilmagan. Bunday endokrin hujayralarni o‘rganish uchun preparatlarga Grimellius usulida impregnatsiya qilish yordamida aniqlanadi.

Tarkibida biologik aminlarni saqlovchi (EC) endokrin hujayralarni aniqlash uchun esa qotirilmagan (fiksatsiya qilinmagan) kriostat kesmalarni glioksil kislotasining 2 % li eritmasida ishlov berildi.

Preparatlar LYuMAM-I2 lyuminessent mikroskopida o‘rganilib, endokrin hujayralarning nur sochish darajasi, rangi va chegarasi aniqladi. Bu usullar yordamida tajriiba hayvonlari oshqozon tubi shilliq qavatida joylashgan endokrin hujayralarining (ochiq va yopiq) tiplari, hamda argirofil, argentofil (G, EC, ECL va boshqa) turlari o‘rganildi. Tarkibidagi biologik aminlarning turi, hujayralarning nur sochish darajasi va rangiga qarab, bu hujayralarning turi va funksional holati to‘g‘risida fikr yuritish mimkin. Tanlangan o‘rganish obyekti va usullar, hayvonlar oshqozon tubi endokrin tizimining o‘ziga xos morfologik xususiyatlari va o‘zgarishlarini o‘rganishga imkon yaratadi. Yuqorida bayon etilgan imkoniyatlar asosida tajriba hayvonlari oshqozoni tubi devori endokrin hujayralarining tuzilishini o‘rganishga kirishamiz.

Kalamushlar o‘ziga xos ozuqa turi va hayot tarziga ega bo‘lgan sut emizuvchi hayvonlardan biridir. Shu sababli ularning oshqozoni tubi shilliq qavatida joylashgan endokrin hujayralari ozuqaning turi,

sifati va hayot tarziga bog‘liq ravishda o‘ziga xos morfologik xususiyatlarga ega.

Bunday o‘ziga xos moslashish va o‘zgarishlarni aniqlash maqsadida nazorat hayvonlari oshqozoni tubidan tayyorlangan preparatlarni mikroskop tagida ko‘rib, olingan ma’lumotlarni tahlil qildik.

Kalamushlar oshqozon tubi endokrin hujayralari, uning shilliq qavatidagi xususiy bezlarning tarkibida joylashgan. Endokrin hujayralarning ko‘pchiligi xususiy bezlarning tub qismida yakka-yakka holatda joylashgan. Xususiy bezlarning tana va bo‘yin qismlariga o‘tgan sayin ularning soni kamayib boradi. Oshqozon tubi shilliq qavati epiteliy plastinkasining tarkibida esa nisbatan juda kam uchraydi.

Xususiy bezlar tarkibida uchraydigan endokrin hujayralar asosan oval, konussimon va ba’zi hollarda esa yumoloq shaklga ega. Ular o‘zining shakli, kumush nitrat tuzining eritmasi bilan impregnatsiya qilinganda esa, to‘q jigar rangda bo‘yalishi va sitoplazmasida argirofil donachalarning borligi bilan boshqa hujayralardan ajralib turadi. Argirofil donachalarning ko‘p yoki kam bo‘lishi ularning funksional holati bilan bog‘liq.

Endokrin hujayralarning sitoplazmasidagi argirofil donachalari asosan ularning bazal qismida joylashgan. Ingichka apikal qismida esa juda kam va ba’zi hollarda esa uchramaydi. Shu sababli bu hujayralarning apikal uchining chegarasi ba’zi hollarda aniq ko‘rinmaydi. Endokrin hujayralar ko‘pchilik holatda (ayniqsa sekresiya jarayonining ikkinchi va uchunchi bosqichlarida) o‘zining ingichka uchi bilan xususiy bezlarining chiqaruv naylarigacha yetib boradi. Bu hujayralarning bazal yuzasi esa, boshqa hujayralarniki kabi bazal membranaga tegib turadi. Endokrin hujayralarning katta kichikligi va shakli ularning sitoplazmasidagi sekret maxsulotlarining miqdoriga bog‘liq. Hujayralarning sitoplazmasi sekret maxsulotlari bilan to‘la bo‘lgan hollarda ularning o‘zagi aniq chegaralari bilan ko‘rinib turadi. Bu esa endokrin hujayralarning funksional holati bilan bog‘liq bo‘lib, sekresiya jarayonning ikkinchi bosqichiga to‘g‘ri keladi. Sitoplazmasida flyuorogen aminlar (serotonin va katexolaminlar) saqlovchi endokrin hujayralar glioksil kislotasining 2 % li eritmasi bilan ishlov berilib, lyuminessent mikroskopida ko‘rilganda sarg‘ich-yashil zangori rangda ko‘rinadi. Ularning sitoplazmasida flyuorogen aminlarning turi va miqdoriga qarab nur taratish darajasi turli xil bo‘ladi. Endokrin hujayralar shakli, ko‘rinishi, rangining och sariq rangdan zangori ranggacha o‘zgarib borishi ularning sitoplazmasidagi nur taratuvchi biologik aminlarning miqdori ya’ni hujayralarning funksional holati bilan bog‘liq. Kalamushlar oshqozon tubi xususiy bezlari tarkibidagi endokrin hujayralarning joylashish zichligi o‘rtacha 1.80±0.1 ga teng. Ularning 43.44 % ni esa EC-hujayralar tashkil etadi, ya’ni 0.80±0.05 ga teng (jadval №1). Sitoplazmasida serotonin yoki adrenalin kabi biologik faol moddalarni saqlovchi endokrin hujayralar ultrabinafsha nurlarni qaytarib sariq-yashil zangori rangli nur taratadi. Bu xususiyati esa endokrin hujayralarning turlari haqida mulohaza yuritishga yordam beradi. Apikal uchi xususiy bezlarning chiqaruv naylarigacha yetib kelgan hujayralar ochiq tipdagi va ancha ichkariroqda joylashgan, ya’ni apikal uchi bezlarning chiqaruv naylariga yetib kelmaydigan endokrin hujayralar esa, yopiq tipdagi hujayralar deb nomlanadi. Tekshirishlar natijalaridan olingan ma’lumotlar tahlil qilinib tajriba hayvonlari oshqozon tubi xususiy bezlari tarkibidagi endokrin hujayralar asosan yakka-yakka holatda va joylashish zichligi esa uncha katta emasligini ko‘rsatadi. Bunday xususiyatlar kalamushlarning evolyusiya taraqqiyotidagi o‘rni, ozuqasining turi, sifati va hayot tarzi bilan bo‘liq bo‘lgan o‘ziga xos morfologik va funksional jihatlari ekanligidan dalolat beradi.

Jadval 1.

Narorat guruhi tajriba hayvonlari oshqozon tubi endokrin hujayralarining joylashish zichligi

Nazorat guruhi hayvonlari n=8	Endokrin hujayralari soni	Shu jumladan EC-hujayralar soni	EC-hujayralarning % hisobida
Kalamushlar	1.80±0.11	0.80±0.03	43.44

Oshqozon faoliyatining boshqarilishida uning nerv tizimi bilan birga endokrin tizimining ham ahamiyati katta. Metabolik sindrom holatida esa bu tizimda turli darajadagi bir qator morfologik o‘zgarishlar kuzatiladi. Metabolik sindrom yaratilgan tajriba hayvonlari oshqozon tubi devori shilliq qavati xususiy bezlari tarkibida joylashgan endokrin hujayralarida sekretor granulalarning ko‘payganligi sababli ularning aniqlashish darajasi ortganligini bildiradi. Natijada endokrinotsitlar joylashish zichligining (3.80±0.12) nazorat hayvonlarinikiga (1.80±0.10) nisbatan 2 barobardan ko‘proq ortganligini ko‘ramiz. Shu jumladan EC-hujayralarning joylashish zichligining (tajriba hayvonlarida 1.53±0.04 va nazorat hayvonlarida 0.80±0.03 ga teng) ham ortganilganligini ko‘rishimiz mumkin (jadval №2, gistogramma №1). Bunday hujayralarning chegarasi va yadrolari aniqroq ko‘rinadi. Sitoplazmasida serotonin saqlovchi EC-hujayralarda ushbu biologik faol moddaning yig‘ilib qolishi natijasida ularning aniqlashish darajasi ortadi va soni ko‘payadi. Ularning nur taratish darajasi ham ortadi. Natijada bu hujayralarning yadrosi va chegarasi biroz noaniq ko‘rinadi.

Jadval 2.

Tajriba hayvonlari oshqozoni tubi qavatlari, endokrin hujayralari morfometrik ko‘rsatgichlari

Kalamushlar oshqozon tubi devori		Nazorat guruhi hayvonlari	M.S. modeli yaratilgan hayvonlar guruhi
Endokrin hujayralari	Umumiy soni	1.80±0.10	3.80±0.12
	EC-hujayralar	0.80±0.03	1.53±0.04

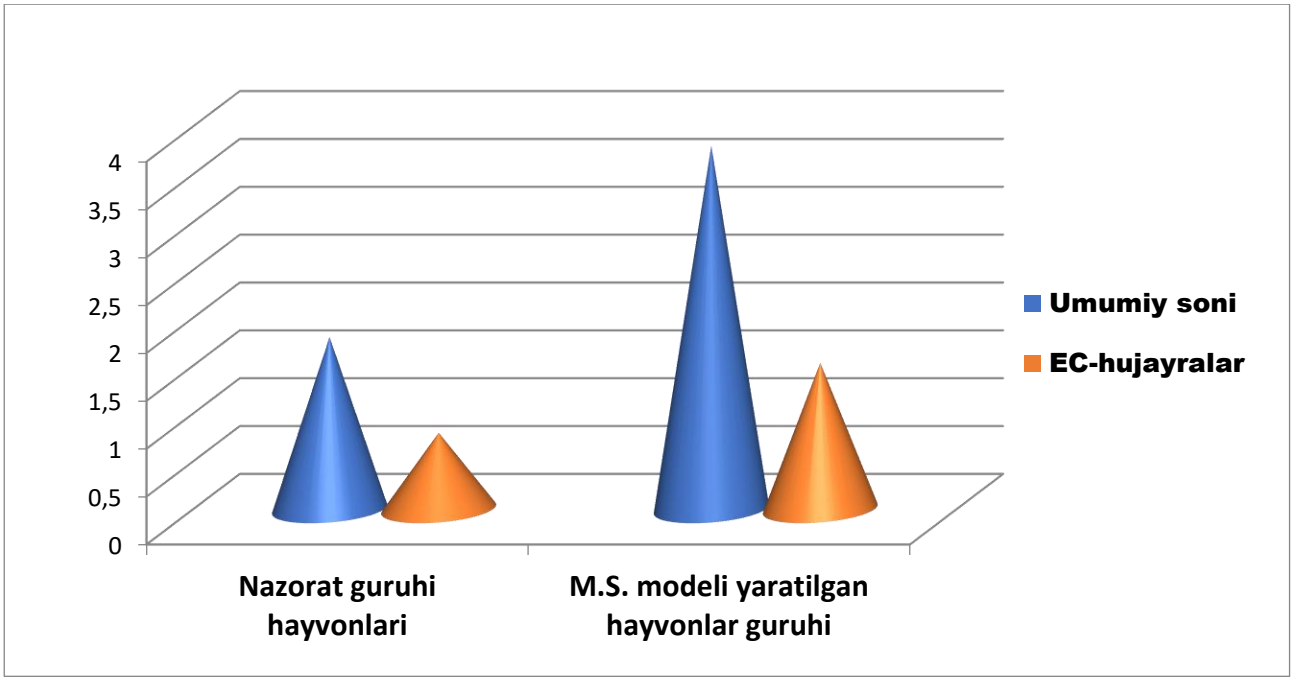

Gistogramma 1. **Tajriba hayvonlari oshqozoni tubi qavatlari, endokrin hujayralari morfometrik ko‘rsatgichlari**

Shunday qilib metabolik sindrom modeli yaratilgan tajriba hayvonlari oshqozoni tubi devori shilliq qavati xususiy bezlari tarkibida joylashgan endokrin hujayralar shu jumladan EC-hujayralar joylashish zichligi ortadi. Bunday holat metabolik sindromda endokrin hujayralar faoliyatining kuchayib, ishlab chiqarayotgan gormonlari miqdori (ayniqsa grelin) ortishiga olib keladi. Bu esa, o‘z navbatida oshqozon bezlari faoliyati (pepsin, xlorid kislotasi, grelin) kuchayishi sababli ochlik hissi kuchayishi va polifagiya holati kuzatilishiga sabab bo‘ladi. Har qanday polifagiya abdominal semizlik, 2 tipli qandli diabet va metabolik sindromning boshqa asoratlarini keltirib chiqaradi. Bundan tashqari to‘qima bazofillari va ECL-hujayralarida ishlab chiqariladigan gistamin moddasi oshqozon devorida yallig‘lanish jarayonining yuzaga kelishi va rivojlanishiga olib keladi. Natijada oshqozon devori perivaskulyar to‘qimalar tarkibida shish paydo bo‘lishi, makrofaglar, plazmotsitlar va limfotsitlar miqdorining ko‘payishini ko‘rishimiz mumkin. Organizmda metabolik sindrom belgilari qancha kuchli va uzoq davom etsa, yallig‘lanish jarayoni ham shuncha kuchli va uzoq davom etadi. Oqibatda turli darajadagi gastritlar, gastroduodenitlar, eroziyalar, oshqozon yaralari va boshqa patologik jarayonlarning hosil bo‘lish ehtimoli ortadi va hokazo.

Xulosa qilib, aytganda metabolik sindrom sharoitida kalamushlar oshqozon tubi shilliq qavatidagi endokrin hujayralar soni va faolligi sezilarli darajada ortadi, ayniqsa EC-hujayralar ko‘payadi. Bu biologik faol moddalar sekretsiyasining kuchayishiga, ochlik hissining ortishiga va polifagiyaga olib keladi. Natijada oshqozonda yallig‘lanish jarayonlari kuchayib, turli patologik holatlarning rivojlanish xavfi oshadi.

ADABIYOTLAR

1. Асадова Ф. Д., Орипов Ф. С. Морфофункциональное состояние печени при метаболическом синдроме //Медицинский журнал молодых ученых. – 2026. – №. 17 (03). – С. 137-147.

2. Бойқузиев Ҳ.Х., Курбонов Х.Р. Шиллиқ қаватлар иммун тизими ҳақида умумий мулоҳазалар. // Биомедицина ва амалиёт журнали. 2022, 7 жилд, 6 сон. Ст. 90-94.

3. Бойқузиев Ф.Х., Орипов Ф.С., Бойқузиев Х.Х., Хамраев А.Х. Озука тури, сифати ва ҳаёт тарзи турли хил бўлган сут эмизувчи ҳайвонлар ошқозони туби нерв ва эндокрин тизимининг

ўзаро муносабатлари. //Проблема биологии и медицины. 2020.-№5 (122) 188-191.

4. Бойқўзиев Ҳ. Х., Дехканова Н.Т., Окбаев М.Б. Экспериментал очлик ҳолатида қуёнлар ошқозони туби деворининг морфологияси. // Тиббиётда янги кун. 3 (41) 2022. Ст. 372-374.

5. Бойқўзиев Ҳ. Х., Окбаев М. Б. Метаболик синдром ва унинг нейроэндокрин механизми // Биология ва тиббиёт муаммолари. – 2025. – № 3.1 (162). – Б. 251–253.

6. Бойқўзиев Ҳ. Х., Окбаев М.Б., Орипова У.Ф. Қуёнлар ошқозони туби деворининг экспериментал очлик ҳолатидаги реактив ўзгаришлари. Биология ва тиббиёт муаммолари, 2022, (спецвыпуск) 332-333.

7. Окбаев М. Б. И др. Қандли диабет–метаболик синдромнинг асосий компоненти // Образование наука и инновационные идеи в мире. – 2025. – Т. 77. – №. 2. – С. 352-355.

8. Окбаев М. Б., Бойкузиев Х. Х. Метаболик синдром пайдо бўлишида симпатик нерв тизимининг аҳамияти // Биомедицина ва амалиёт журнали. – 2025. – № 3/2. – Б. 26–30.

9. Окбаев М.Б., Бойқўзиев Ҳ.Х. (2026). Метаболик синдром модели коррекция қилинган каламушлар ошқозони тубининг морфологияси. *Вестник Ассоциации Пульмонологов Центральной Азии*, *18*(13), 317–320.

10. Окбаев, Мехрилла Бахридинович. Каламушлар ошқозони туби нерв тизимининг морфологияси. Медицинский журнал молодых ученых 14 (06) (2025): 105-109.

11. Birulina Yu G., et al. "Pulmonary vascular smooth muscle contraction in the rat model of metabolic syndrome." IOP Conference Series: Earth and Environmental Science. Vol. 548. No. 4. IOP Publishing, 2020.

12. Boykuziyev X.X. (2026). Alimentar semizlik va metabolik sindromda ochlik orqali davolash usulini qo‘llash. *Медицинский журнал молодых ученых*, *1*(17 (03), 225–227.

13. Neeland I. J. et al. Metabolic syndrome //Nature Reviews Disease Primers. – 2024. – Т. 10. – №. 1. – S. 77.

14. Okbayev M. B. Metabolik sindrom haqida tarixiy va epidemiologik ma’lumotlar //Медицинский журнал молодых ученых. – 2026. – №. 17 (03). – С. 274-277.

15. Qin, Yuexiang, et al. "The Gastric Connection: Serum Gastric Biomarkers, Metabolic Syndrome and Transition in Metabolic Status." Journal of Inflammation Research (2024): 6439-6452.