УДК: 616.62-001:340.6

ЁРҒОҚ ВА УНИ ИЧКИ ТУЗИЛМАЛАРИ ЖАРОҲАТЛАРИНИ СУД ТИББИЙ БАҲОЛАШ

Индиаминов Сайит Индиаминович – т.ф.д., профессор
Республика суд-тиббий экспертиза илмий-амалий маркази (Тошкент, Ўзбекистон)
Мавлянов Санжар Норбутаевич – суд-тиббий эксперт
Республика суд-тиббий экспертиза илмий-амалий маркази Қорақалпоғистон филиали (Нукус, Ўзбекистон)

Аннотация. *Мақола ўтмас жисмларнинг механик таъсирлари натижасида ёрғоқ ва уни ички тузилмалари (мояк ва бошқа) жароҳатланган 65 эркакда кузатилган клиник холатлар мухокамасига бағишланган. Мухокамада ёрғоқ ва уни ички тузилмаларида кузатилган жароҳатларнинг оғирлик даражасини суд тиббий малакалашда амал қилиниши керак бўлган тиббий мезонлар хақида сўз юритилган. Шунингдек, ўтмас жисмларнинг механик таъсирларидан ёрғоқ ва унинг ички тузилмаларининг жароҳатларини шаклланиш механизмида ўтмас жисмларнинг маҳаллий таъсири, шу соханинг ўтмас жисмларга урилиши ёки генитал соханинг қисилиши кабилар асосий омил эканлиги таъкидланган.*

Калит сўзлар: *механик жароҳат, ёрғоқ ва унинг тузилмалари, жароҳатланиш, жароҳатларнинг оғирлик даражаси, меъзон, механизм, суд тиббий баҳолаш.*

СУДЕБНО-МЕДИЦИНСКАЯ ОЦЕНКА ТРАВМ МОШОНКИ И ЕЁ ВНУТРЕННИХ СТРУКТУР

Индиаминов Сайит Индиаминович – д.м.н., профессор
Республиканский научно-практический центр судебно-медицинской экспертизы (Ташкент, Узбекистан)
Мавлянов Санжар Норбутаевич – судебно-медицинский эксперт
Каракалпакский филиал РНПЦС Республиканского научно-практического центра судебно-медицинской экспертизы (Нукус, Узбекистан)

Аннотация. *Статья посвящена обсуждению клинических случаев, наблюдавшихся у 65 мужчин с травмами мошонки и её внутренних структур (яичка и других), возникшими в результате механического воздействия тупых предметов. В обсуждении рассматриваются медицинские критерии, которые должны применяться при судебно-медицинской квалификации степени тяжести повреждений мошонки и её внутренних структур. Также подчёркивается, что основными факторами в механизме формирования травм мошонки и её внутренних структур при механическом воздействии тупых предметов являются локальное воздействие тупого предмета, удар тупым предметом по данной области либо сдавление генитальной области.*

Ключевые слова: *механическая травма, мошонка и её структуры, повреждение, степень тяжести повреждений, критерий, механизм, судебно-медицинская оценка.*

MEDICOLEGAL EVALUATION OF SCROTAL INJURIES AND ITS INTERNAL STRUCTURES.

Indiaminov Sayit Indiaminovich – D.M.Sc., professor
Republican Scientific and Practical Center for Forensic Medical Examination (Tashkent, Uzbekistan)
Mavlyanov Sanzhar Norbutaevich – forensic expert
Karakalpakstan branch of the Republican Scientific and Practical Center for Forensic Medical Examination (Nukus Uzbekistan)

Annotation. *The article is dedicated to the discussion of clinical cases observed in 65 men who suffered injuries to the scrotum and its internal structures (testicles and others) as a result of mechanical impacts from blunt objects. The discussion addresses the severity of injuries observed in the scrotum and its internal structures and the medical criteria that should be applied in forensic medical expertise. Additionally, it emphasizes that in the mechanism of formation of injuries to the scrotum and its internal structures from blunt mechanical impacts, the primary factors are the local effect of blunt objects, impact on the genital area, or compression of the genital region.*

Keywords: *mechanical injury, scrotum and its structures, traumatization, severity of injuries, criterion, mechanism, forensic medical assessment.*

Жаҳон миқёсида технологик жараёнлар тоборо ривожланиб бораётган ҳозирги даврда турли хилдаги механик жароҳатланишлар билан боғлиқ одамлар репродуктив органларининг жароҳатланишлари сони ҳам тоборо ошиб бораётганлиги таъкидланмоқда. Механик таъсирлар

натижасида репродуктив органларнинг шикастланиш ҳолатлари кўпайиши кузатилиб, репродуктив органлар ташқи тузилмаларининг жароҳатланиши 15 ёшдан 40 ёшгача бўлганларда кўп учрайди, эркакларда бу тузилмалар жароҳатланиши сийдик-таносил тизими барча жароҳатланишларининг 30-50%ини ташкил этади. Бу турдаги жароҳатларнинг 80%и ёпиқ жароҳатлар бўлса, қолган 20%и очиқ жароҳатлардир.

Тадқиқот мақсади – механик жароҳатланишлардан жабрланган шахсларда ёрғоқ ва уни ички тузилмалари жароҳатларининг оғирлик даражасини аниқлаш бўйича тиббий мезонларни ва уларнинг шаклланиш механизмини асослаш.

Материал ва усуллар. Тадқиқот материаллари 2014 йилдан 2024 йилгача бўлган даврда ёрғоқ ва уни ички тузилмалари жароҳатланган 65 нафар шахсга оид тиббий ҳужжатлар, қўшимча лаборатор тадқиқотлар натижалари ва экспертиза хулосаларидан иборат. Шуни таъкидлаш керакки, тадқиқот материалларининг асосини ёрғоқ ва уни ички тузилмаларининг ўтмас жисмлар таъсири натижасидаги жароҳатланишлари ташкил этади. Қуйида ёрғоқ ва уни ички тузилмалари жароҳатланган 65 нафар шахснинг ёш гурухлари кесимидаги кўриниши 1-жадвалда келтирилган.

Жадвал 1.

Ёрғоқ ва уни ички тузилмалари жароҳатланган шахсларнинг ёш гурухлари тоифаси

т\р	Ёш гурухлари	Ёрғоқ ва уни ички тузилмалари жароҳатлари (абс)	%
1	4-6	3	4,6
2	7-10	4	6,2
3	11-14	9	13,8
4	15-17	9	13,8
5	18-24	15	23,2
6	25-40	14	21,5
7	41-60	6	9,2
8	61-70	5	7,7
Всего		**65**	**100,0**

Ўткир ёки ярим ўткир жисмлар таъсирида вужудга келган жароҳатланишлар эса аълохида ёндошиладиган холат хисобланади. Репродуктив органларнинг сексуал ҳаракатлар билан боғлиқ бўлган жароҳатланишлари эса тадқиқотга киритилмаган.

Тадқиқотда репродуктив органлари шикастланган шахслар жароҳатларининг хусусияти, локализацияси, ҳажми, морфологияси, кечиши, асоратлари, ташхислаш ва даволаш усуллари, шунингдек жароҳатлар натижасида юзага келган оқибатлар ва ушбу турдаги жароҳатланишларда меҳнат қобилиятини тикланиш муддатлари ўрганилди. Шу мақсадда ушбу тузилмалардаги жароҳатларни унификациялаш учун клиник-морфологик таснифлардан фойдаланилган [3].

Тадқиқотда анамнестик, клиник-лаборатор ва инструментал усуллар - УТТ, доплерография, рентгенография, урография, уретрография, КТ, шунингдек, тасвирлаш-морфологик, таққослаш ва статистик усуллардан фойдаланилди.

Тадқиқот натижалари ва мухокамаси. Ёрғоқ лати ва гематомалари билан зарарланган шахсларда агар ички тузилмалар шикастланмаган бўлса, кўпинча терапевтик даволаш амалга оширилади. Агар гематомаларда йирингланиш кузатилган бўлса хирургик даволаш ўтказилади. Ёрғоқнинг ёпиқ жароҳати ва гематомаларида хасталикнинг стационардаги даволаш муддати 2 кундан 9 кунгача бўлиши мумкин. Кейинчалик улар амбулатор даволашни ўз яшаш жойи бўйича давом эттириши мумкин. Умумий меҳнат қобилиятини тиклаш муддати эса одатда 3 ҳафтадан ошмайди. Бу жароҳатларнинг узоқ муддатли натижалари қониқарли бўлади. Юқорида келтирилганлардан келиб чиқиб, ёрғоқ тўқималари ички тузилмалари зарарланмаган ёпиқ жароҳатларининг оғирлик даражасини баҳолаш мезони соғлиқнинг бузилиши муддати 1 ҳафтадан 3 ҳафтагача бўлади. Чунки, жароҳатнинг узоқ муддатли даврида асоратлар кузатилмайди. Жароҳат механизми эса - тўғри (урилиш ёки тўқнашиш).

Тадқиқотдаги ёрғоқ тўқималари ва унинг ички тузилмалари жароҳатланган 65 нафар шахсда қуйидагича жароҳатланишлар кузатилган: мояклар ёрилиши (15); мояклар лати (11); асоратли – посттравматик орхит (10); орхоэпидидимит (26); ёрғоқ гематоцелийси (1); ва мояклар гематомаси билан келган ёрғоқ йиртилиши (2) (2-жадвал).

Жадвал 2.

Ёрғоқ ва уни ички тузилмаларининг жароҳатланиш хусусиятлари.

№	Жароҳатланиш хусусиятлари	Абс	%
1	Ёрғоқ лати ва гематомаси, травмадан кейинги орхоэпидидимит	26±0.05	40,0
2	Ёрғоқ лати ва гематомаси, мояк йиртилиши	15±0.03	23,1
3	Ёрғоқ ва мояк лати ва гематомаси	11±0.03	16,9
4	Ёрғоқ лати ва гематомаси, травмадан кейинги орхит	10±0.03	15,4
5	Ёрғоқ йиртилиши, тухум гематомаси	2	3,0
6	Ёрғоқ гематомаси, гематоцеле	1	1,5
Хаммаси		**65**	**100,0**

Кузатилган маълумотларга кўра, ёрғоқ тўқималарининг жароҳатлари кўпинча мояклар лат ейиши (11) ва йиртилиши (15) билан боғлиқ бўлган. Бир жабрланган шахсда ёрғоқ терисининг йиртилиши гематома билан бирга кузатилган, бошқа шахсда эса гематоцеле шаклланиши билан кузатилган, қолган жабрланганларда эса орхит (10) ва орхоэпидидимит (26) билан асоратланиш кузатилган.

Жабрланганларда ёрғоқ ҳажмининг каттапашганлиги, пайпаслаб кўрилганда кучли оғриқ сезилиши, ёрғоқ терисининг қизариши ёки кўкариши, флюктуация симптомининг ижобийлиги, мояклар ва уларнинг қўшимчаларига зарар етиши ҳолатларида симметриянинг бузилиши холатлари аниқланган. УТТ текширувида зарарланган моякнинг гомоген эканлиги ва қон лахталарининг топилиши кузатилган (1-расм). Мояклрнинг йиртилиши (15), шунга қўшилган йирингли ёки катта гематомалар (2) ва гематоцеле билан (1) кечган жабрланганларда жаррохлик даволаш амалга оширилган (сокрототомия), мояклар йиртилиши тикилган, гематомалар олиб ташланган, гемостаз ишлатилган. Травматик орхит (10), орхоэпидидимит (26), мояклар лат ейиши (11) ва кичик гематомалар (5) бўлган шахсларда эса терапевтик даволаш амалга оширилган. Стационар даволашдан кейин 5-6 кундан 9-10 кунгача бўлган вақт давомида барча жабрланганлар амбулатор даволаниш ва реабилитацияга ўтган. Ёрғоқ тузилмаларининг зарарланиш ҳолатларида умумий меҳнат қобилиятини тиклаш муддати 18-20 кундан 2 ойгача бўлган.

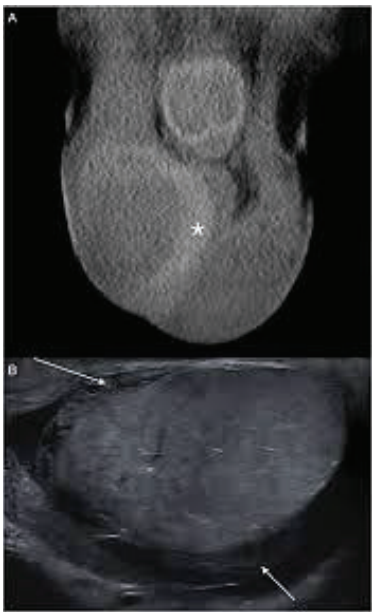

1-расм. Кузатувдан. УТТда ёрғоқ гематомасини кўриниши

3 нафар моякнинг йиртилиши билан кечган жабрланганларда жароҳатнинг узоқ муддатли даврида сперматогенезда бузилишлар аниқланган (спермограмма натижаларига кўра). Бошқа жароҳатлар билан боғлиқ узоқ муддатли натижалар эса қониқарли бўлган. Шунингдек, юқорида кўрсатилган тадқиқотлардан келиб чиқиб чегараланган ва асоратсиз кечган ёрғоқ тўқималари ва тузилмалари жароҳатларининг оғирлик даражасини баҳолаш мезони асосан соғликнинг бузилиш муддати бўлиб, у 21 кундан кам бўлмаслиги керак. Аммо, ушбу ҳолатлар мояк йиртилишисиз кечган ёрғоқ жароҳатларига таллуқли, яъни мояклрнинг лат ейишига тегишли. Чунки, мояк (мояклар)нинг йиртилиши ва унга боғлиқ бўлган посттравматик ор-

хит ва орхоэпидидимит холатларида ҳатто мутахассис тарафидан тўғри ва ўз вақтида тиббий ёрдам кўрсатилса ҳам уруғ ишлаб чиқариш қобилияти йўқотилишига сабаб бўлиши мумкин.

Жароҳатланган эркакларда ёрғоқ ва унинг ички тузилмаларининг жароҳатлари сабаблари турли туман бўлсада уларни умумлаштирган жихатлар (2-расм).



Кўриниб турибдики ёрғоқ ва унинг ички тузилмаларининг жароҳатлари энг кўп йикилиш билан боғлиқ бўлса, йўл транспорт ходисалари энг кам учраган холат хисобланади.

Мояк (мояклар) йиртилиши жароҳатнинг оғир турларидан бўлиб, улар қуйидагиларга бўлинди: а) оқсил қобиғини субклиник йиртилиши; б) оқсил қобиғини паренхиманинг 50%дан камроқ қисмини йўқолиши билан йиртилиши; в) оқсил қобиғини паренхиманинг йўқотилиши билан йиртилиши; г) моякнинг тўлиқ дестрикцияси (эзилиши) ёки узилиши. Сперматогенез ва тестостерон ишлаб чиқаришнинг бузилиши одатда уруғ каналчасини 1\3 қисмидан кам бўлмаган бўлакчалари билан биргаликда мояк паренхимасига зарар етганда кузатилди. Моякнинг дестрикцияси ва узилиши аъзонинг йўқотилганлиги белгиси хисобланади.

Мояк (мояклар)нинг йиртилиши қуйидаги шаклларда кухатилди: а) ташқи (тери ости) ва б) ички (каналлар ичи, қорин ичи, чуқурроқ), баъзида улар уруғ каналининг атрофида айланиб қолишига (перекрут) сабаб бўлиб, бу аъзонинг атрофияси ёки некрозига олиб келиши мумкин, бу эса орхэктомияни талаб этади. Бу ҳолат тан жароҳатининг оғирлик даражаси бўйича оғир даражадаги тан жароҳатлари сифатида баҳоланади [4].

Болаларда энг кўп учрайдиган жароҳатлар қаторига ёрғоқ лати, ёрғоқ ва мояк гематомаси, шунингдек, мояк ва уни қўшимчаларининг йиртилиши кабилар кирди.

Тадқиқотлар шуни кўрсатдики, ёрғоқ ва унинг ички тузилмаларининг жароҳатларини шаклланиш механизмида ўтмас жисмларнинг маҳаллий таъсири, шу соханинг ўтмас жисмларга урилиши ёки генитал соханинг қисилиши кабилар мухим рол ўйнайди.

Ёрғоқ ва уни ички тузилмаларида чегараланган жароҳатлардан ташқари қўш жароҳатлар хам кузатилади. Ёрғоқ ва жинсий аъзонинг қўш жароҳатлари 21, 31 ва 59 ёшдаги 3 эркакда кузатилган. Уларда қуйидаги жароҳатлар бўлган: жинсий аъзонинг синиши, ёрғоқ лати ва гематомаси (1); уретранинг йиртилиши билан кечган ёрғоқ ва жинсий аъзонинг лати (1); ички тузилмаларга зарар етмасдан кечган ёрғоқ ва жинсий аъзонинг лати (1). Барча беморларда консерватив даволаш амалга оширилган. Уларнинг шифохонада бўлиш муддати 4 кун (2) ва 7 кун (1)ни ташкил этган. Кейинчалик амбулатор шароитда уролог шифокорининг назоратида даволаш олиб борилган. Беморларнинг умумий меҳнат қобилияти 1,5-2 ойдан сўнг тикланган. Олинган натижа — қониқарли. Демак, жинсий аъзо ва ёрғоқнинг қўш ёпиқ жароҳатларининг оғирлик даражасини бахолашда саломатликнинг бузилиши муддати асосий мезон ҳисобланади. Аммо, бу ҳолатларда жинсий аъзонинг синишидан келиб чиқиши мумкин бўлган салбий оқибатларни хам инобатга олиш зарур.

Ёрғоқ ва генитал соханинг қўш жароҳатлари 4 ёшдан 60 ёшгача бўлган 11 эркакда кузатилган. Жабрланувчилардан иккитаси жароҳатдан кейинги биринчи суткада тиббий ёрдамга мурожаат қилган, яна иккитаси эса жароҳат олгандан сўнг 5- ва 6-кунларида мурожаат қилган.

Жабрланувчиларда ёрғоқ ва жинсий аъзоларда гематома кузатилган (9), қолганларида эса ёрғоқнинг йиртилиши ва жинсий аъзоларнинг ёпиқ жароҳати (1) ҳамда ёрғоқ ва генитал соха гематомаси, жароҳатдан кейинги асоратли орхоэпидидимит (1) аниқланган.

Ёрғоқ ва генитал соха гематомаси ҳолатларида жабрланувчилардан бирида ёрғоқнинг ши-

кастланиши ва шишиши фонида флюктуация симптоми (суюқлик тўпланганлигини кўрсатувчи ижобий белги) аниқланган. Шунингдек, гематоманинг оралиқ соҳасига тарқалиши қайд этилган. Генитал соханинг ёпиқ жароҳати ёрғоқ йиртилиши билан кечган 51 ёшли беморнинг ёрғоқ терисида 15,0х5,0 см.ли, нисбатан текис қиррали яра кузатилган (жароҳат беморнинг баландликдан йиқилиши ва оралиқ сохаси билан арматурага урилиши натижасида вужудга келган). Клиник кўрикда ёрғоқнинг ўнг ярмида кучли шиш, шишнинг оралиқ сохасига тарқалиши ва ярадан қон кетиши билан кечаётгани аниқланган. Бошқа бир ҳолатда 60 ёшли бемор эркак ёрғоқ ва генитал соха гематомаси, жароҳатдан кейинги асоратли орхоэпидидимит билан шифохонага мурожаат қилган вақтда ёрғоқнинг чап ярми сезиларли даражада ҳажман катталашган, унинг осилиб туриши кузатилган, териси қаттиқ кўкарган, флюктуация симптоми ижобий, пайпаслаганда оғриқ сезилган, чап мояк ҳажми катталашган ва оғриқли эканлиги аниқланган. Олиб борилган даволашдан сўнг жабрланувчиларда умумий меҳнат қобилиятининг тикланиши 14 кундан 1 ойгача бўлган муддатни ташкил этган. Натижалар қониқарли деб баҳоланган. Юқорида қайд этилган жароҳатларнинг оғирлик даражасини суд-тиббий баҳолашда тиббий мезон сифатида соғлиқни бузилиш давомийлигига асосланиш керак.

Шуни алоҳида таъкидлаш лозимки, ёрғоқ аъзоларининг тўғридан-тўғри зарба натижасидаги ёпиқ жароҳати, масалан, оралиқ соҳасига оёқ билан тепиш натижасида мояк капсуласининг ёрилиши содир бўлиши мумкин. Бу эса мояк пардалари ичига қон қуйилиши — гематоцеле ривожланишига олиб келади. Шу билан бирга мояк ва унинг ортиқларини тўғридан-тўғри травматик таъсирлар натижасида айланиб (ўралиб) қолиши, айниқса болаларда (Морганий гидатитаси), мояк иккинчи ярмининг ҳам шикастланишига олиб келиши мумкин. Бундай ҳолатларда болаларда оғриқ синдроми ва ҳушни йўқотиш ҳолатлари билан кечадиган оғир клиник манзара кузатилади. Шу тариқа, мояк (мояклар) шикастланиши ҳаёт учун хавф туғдирувчи ҳолат (оғриқ шоки) сифатида намоён бўлиши мумкин, шунингдек, салбий оқибат — моякни йўқотиш билан тугаши эҳтимоли бор [2]. Бу эса жароҳатнинг оғирлик даражасини баҳолашда муҳим клиник аҳамиятга эга. Демак, ёрғоқ жароҳати мояк шикастланиши билан кечган ҳолларда, буни фақат соғлиқни бузилиши давомийлиги мезони бўйича баҳолаш ҳар доим ҳам тўғри бўлмаслиги мумкин. Ушбу ҳолат жароҳатнинг узоқ муддатли оқибатларини аниқлаш зарурлигини кўрсатади.

Таъкидлаш жоизки, моякнинг дилокатсияли чиқиши ҳолати йўл-транспорт ҳалокатига учраган мотоцикл ҳайдовчисида учради. Бу кутилмаганда берилган зарба натижасида оралиқ соҳасининг бензобакка урилиши оқибатида рўй берган. Бунда мояк юқорига — ингичка ёй канали томонга сурилиб кетади ва бундай холатларда кўпинча тухумнинг ўзи шикастланмаслиги хам мумкин [1].

Хулоса.

Ёрғоқ тўқималари ва аъзоларининг асоратсиз кечган чегараланган жароҳатларида оғриқ шоки кузатилмаган бўлса, бундай холатда жароҳатнинг оғирлик даражасини баҳолашдаги тиббий мезон соғликнинг бузилиши давомийлиги бўлиб, бу муддат одатда 21 кундан кам бўлмайди.

Ўз вақтида ва малакали тиббий ёрдам кўрсатилган ҳолатларда ҳам уруғдон лат ейиши натижасида юзага келадиган жароҳатдан кейинги орхит ва орхоэпидидимит уруғдоннинг ишлаб чиқариш қобилиятини йўқолишига сабаб бўлиши, ёки уруғдонни йўқотишга олиб келиши мумкин. Шунингдек, уруғдоннинг III–IV даражали йиртилиши ва унинг деструкцияси, моякни чиқиши, уруғ йўлида қисилиб айланиб қолишларида ҳам одатда аъзони йўқотиш ҳолатлари кузатилади.

Ёрғоқ тўқимасининг IV-V даражадаги йиртилиши холатларида геморрагик (қон кетишдан кейинги), травматик (оғриқли) шок ривожланади, қолаверса, қобиқ тузилмаларининг бундай жароҳатлардан кейинги нуқсонлари қайтмас ўзгаришларга сабаб бўлиши мумкин, бу эса жабрланувчиларнинг ҳаёт сифатига салбий таъсир кўрсатади.

Ёрғоқ ва уни тузилмаларининг жароҳатларини шаклланиш механизмида ўтмас жисмларнинг маҳаллий таъсири, шу соханинг ўтмас жисмларга урилиши ёки генитал соханинг қисилиши кабилар асосий омиллар ҳисобланади.

АДАБИЁТЛАР

1. Казаров Р.Л., Бекр Х.А., Болотоков Р.Р., Врабие Д.С., Кожин С.А. Мототравма мошонки с разрывом яичка и двусторонней дислокацией яичек. Урологические ведемости 2019, Том 9 №2. с. 43-46.

2. Лопаткин Н.А. Урология. Национальное руководство. 2009, с. 775-778.

3. Европа урологлар ассоциацияси (2007) ва Америка хирурглар ассоциацияси ёрғоқ ва мояк шикастланишларини таснифлаш қўмитаси (2006) таснифлари.

4. Тан жарохатининг оғирлик даражасини аниқлаш Қоидалари, илова №2, п.20.3