МОРФОФУНКЦИОНАЛЬНЫЕ ИЗМЕНЕНИЯ СТРУКТУРЫ РЕПРОДУКТИВНЫХ ОРГАНОВ У ЖЕНЩИН И ЭКСПЕРИМЕНТАЛЬНЫХ ЖИВОТНЫХ ПРИ МЕТАБОЛИЧЕСКОМ СИНДРОМЕ (ОБЗОР ЛИТЕРАТУРЫ)

Паязов Шерали Нематович – ассистент
Орипов Фирдавс Суръатович – д.м.н., профессор
Самаркандский государственный медицинский университет (Самарканд, Узбекистан)

Аннотация. *Метаболический синдром (МС) представляет собой системный мультифакторный комплекс нарушений углеводного и липидного обмена, включающий инсулинорезистентность, гиперинсулинемию, абдоминальное ожирение, дислипидемию и хроническое субклиническое воспаление. Накопленные клинические и экспериментальные данные свидетельствуют о значительном влиянии МС на морфофункциональное состояние репродуктивных органов. Целью настоящего обзора явилась систематизация и анализ современных литературных источников, посвящённых структурным изменениям яичников, эндометрия и миометрия у женщин и экспериментальных животных при МС, с оценкой патогенетических механизмов и степени морфологической доказательности полученных данных.*

Анализ публикаций показывает, что при МС формируются: нарушение фолликулогенеза, увеличение индекса атрезии, фиброз и склероз овариальной стромы, гиперпластические процессы эндометрия, изменение сосудистой архитектоники и пролиферативной активности клеток. В клинических исследованиях подчёркивается ассоциация МС с ановуляцией, снижением овариального резерва и повышенным риском гиперплазии и рака эндометрия. Экспериментальные модели (высокожировая и высокосахарозная диета) воспроизводят атрезию фолликулов, интерстициальный фиброз, дисрегуляцию рецепторов инсулина и инкретинов, а также признаки эндотелиальной дисфункции. Вместе с тем проведённый анализ выявил ряд методологических ограничений: преобладание описательного характера морфологических данных, недостаточную стандартизацию морфометрических показателей фолликулярного пула, ограниченное использование иммуногистохимических маркеров пролиферации, апоптоза и ангиогенеза, а также отсутствие интеграции морфологических параметров с индексами инсулинорезистентности и гормонального профиля.

Таким образом, несмотря на доказанную связь МС с нарушениями репродуктивной системы, овариальный компонент остаётся недостаточно изученным в аспекте количественной морфологии и тканевого ремоделирования. Перспективными направлениями дальнейших исследований являются стандартизированная цифровая морфометрия, оценка маркеров клеточной кинетики и фиброгенеза, анализ микроциркуляции и сопоставление экспериментальных данных с клиническими биопсийными материалами. Реализация комплексного морфологического подхода позволит уточнить механизмы снижения фертильности и разработать патогенетически обоснованные методы профилактики и терапии нарушений репродуктивной функции при МС.

Ключевые слова: *метаболический синдром, яичники, эндометрий, морфология, инсулинорезистентность, фолликулогенез, экспериментальные модели, фиброз.*

METABOLIK SINDROMDA AYOLLAR VA EKSPERIMENTAL HAYVONLARDA REPRODUKTIV A’ZOLAR TUZILISHINING MORFOFUNKSIONAL O‘ZGARISHLARI (ADABIYOTLAR SHARHI)

Payazov Sherali Nematovich – assistent
Oripov Firdavs Sur’atovich – t.f.d., professor
Samarqand davlat tibbiyot universiteti (Samarqand, O‘zbekiston)

Annotatsiya. *Metabolik sindrom (MS) uglevod va lipid almashinuvi buzilishlarining ko‘p omilli tizimli majmuasi bo‘lib, insulinga rezistentlik, giperinsulinemiya, abdominal semizlik, dislipidemiya va surunkali subklinik yallig‘lanishni o‘z ichiga oladi. To‘plangan klinik va eksperimental ma’lumotlar MSning reproduktiv a’zolarning morfofunksional holatiga sezilarli ta’sir ko‘rsatishini tasdiqlaydi. Ushbu sharhning maqsadi MS sharoitida ayollar va eksperimental hayvonlarda tuxumdon, endometriy va miometriyning strukturaviy o‘zgarishlariga bag‘ishlangan zamonaviy adabiyot manbalarini tizimlashtirish va tahlil qilish, shuningdek, patogenetik mexanizmlar hamda morfologik dalillarning darajasini baholashdan iborat.*

Nashrlar tahlili shuni ko‘rsatadiki, MS da follikulogeneznining buzilishi, atrezya indeksining ortishi, tuxumdon stromasida fibroz va skleroz, endometriyda giperplastik jarayonlar, tomir arxitektonikasining o‘zgarishi va hujayralarning proliferativ faolligi kuchayishi kuzatiladi. Klinik tadqiqotlarda MS anovulyatsiya, tuxumdon rezervining kamayishi hamda endometriy giperplaziyasi va saratoni xavfining ortishi bilan bog‘liqligi ta’kidlanadi.

Eksperimental modellar (yuqori yog‘li va yuqori saxarozali diyeta) follikulalar atreziyasi, interstitsial fibroz, insulin va inkretin retseptorlarining disregulyatsiyasi hamda endotelial disfunksiya belgilarini qayta namoyon qiladi. Shu bilan birga, o‘tkazilgan tahlil bir qator metodologik cheklovlarni aniqladi: morfologik ma’lumotlarning asosan tavsifiy xususiyatga ega ekanligi, follikulyar pulning morfometrik ko‘rsatkichlari yetarli darajada standartlashtirilmaganligi, proliferatsiya, apoptoz va angiogenez immunogistokimyoviy markerlaridan cheklangan foydalanish, shuningdek morfologik parametrlarning insulinga rezistentlik indekslari va gormonal profil bilan integratsiyasi yetishmasligi.

Shunday qilib, MS ning reproduktiv tizim buzilishlari bilan bog‘liqligi isbotlangan bo‘lsa-da, tuxumdon komponenti miqdoriy morfologiya va to‘qima remodellashtirilishi nuqtai nazaridan yetarlicha o‘rganilmagan. Kelgusidagi istiqbolli yo‘nalishlar sifatida standartlashtirilgan raqamli morfometriya, hujayra kinetikasi va fibrogenez markerlarini baholash, mikrotsirkulyatsiyani tahlil qilish hamda eksperimental natijalarni klinik biopsiya materiallari bilan qiyoslash muhim ahamiyat kasb etadi. Kompleks morfologik yondashuvni amalga oshirish fertillik pasayish mexanizmlarini aniqlashtirish va MS sharoitida reproduktiv funksiyaning buzilishlarini patogenetik asoslangan profilaktika hamda davolash usullarini ishlab chiqishga imkon beradi.

Kalit so‘zlar: *metabolik sindrom, tuxumdon, endometriy, morfologiya, insulinga rezistentlik, follikulogenez, eksperimental modellar, fibroz.*

MORPHOFUNCTIONAL CHANGES IN THE STRUCTURE OF REPRODUCTIVE ORGANS IN WOMEN AND EXPERIMENTAL ANIMALS WITH METABOLIC SYNDROME (A LITERATURE REVIEW)

Payazov Sherali Nematovich – assistant
Oripov Firdavs Suratovich – D.M.Sc., professor
Samarkand State Medical University (Samarkand, Uzbekistan)

Abstract. *Metabolic syndrome (MS) is a systemic multifactorial complex of carbohydrate and lipid metabolism disorders, including insulin resistance, hyperinsulinemia, abdominal obesity, dyslipidemia, and chronic subclinical inflammation. Accumulated clinical and experimental evidence indicates a significant impact of MS on the morphofunctional state of reproductive organs. The aim of this review was to systematize and analyze contemporary literature data on structural changes in the ovaries, endometrium, and myometrium in women and experimental animals with MS, with an assessment of pathogenetic mechanisms and the degree of morphological evidence.*

Analysis of published data demonstrates that MS is associated with impaired folliculogenesis, increased atresia index, ovarian stromal fibrosis and sclerosis, endometrial hyperplastic processes, alterations in vascular architectonics, and changes in cellular proliferative activity. Clinical studies emphasize the association of MS with anovulation, diminished ovarian reserve, and an increased risk of endometrial hyperplasia and carcinoma. Experimental models (high-fat and high-sucrose diets) reproduce follicular atresia, interstitial fibrosis, dysregulation of insulin and incretin receptors, and features of endothelial dysfunction. At the same time, the conducted analysis revealed several methodological limitations: predominance of descriptive morphological data, insufficient standardization of morphometric parameters of the follicular pool, limited use of immunohistochemical markers of proliferation, apoptosis, and angiogenesis, and lack of integration of morphological parameters with indices of insulin resistance and hormonal profile.

Thus, despite the established association between MS and reproductive system disorders, the ovarian component remains insufficiently studied in terms of quantitative morphology and tissue remodeling. Promising directions for further research include standardized digital morphometry, assessment of cellular kinetics and fibrogenesis markers, analysis of microcirculation, and correlation of experimental findings with clinical biopsy materials. Implementation of a comprehensive morphological approach will clarify the mechanisms of reduced fertility and contribute to the development of pathogenetically substantiated methods for prevention and treatment of reproductive dysfunction in MS.

Keywords: *metabolic syndrome, ovary, endometrium, morphology, insulin resistance, folliculogenesis, experimental models, fibrosis.*

Введение. Метаболический синдром рассматривается как системное состояние, оказывающее выраженное влияние на репродуктивную функцию женщины. По данным обзора С.А. Дьяконова (2016), МС сопровождается нарушением гипоталамо-гипофизарно-яичниковой оси, гиперандрогенией и ановуляцией. Метанализ E.L. Ding и соавт. (2021) подтверждает статистически значимое снижение уровня глобулина, связывающего половые гормоны (SHBG), повышение свободного тестостерона и эстрадиола при МС.



Патогенетическая значимость ожирения как ключевого компонента МС в развитии гиперпластических и неопластических процессов эндометрия показана в работах А.Ю. Павлова и соавт. (2024), Я.М. Мамадалиевой и Г.А. Джураевой (2023). Экспериментальные исследования на животных (Buettner et al., 2016; Гунаван и соавт., 2021) демонстрируют воспроизводимость морфологических нарушений репродуктивных органов при моделировании МС посредством высокожировой или высокоуглеводной диеты.

При клинических наблюдениях у женщин с МС выявляются увеличение объёма яичников, утолщение белочной оболочки, склероз и фиброз стромы, нарушение соотношения примордиальных и антральных фолликулов и частая ассоциация с морфотипом поликистозных яичников. Согласно данным Дьяконова (2016) и Чубриевой (2009), основой морфологических изменений является гиперинсулинемия, стимулирующая текальные клетки и усиливающая андрогенез.

В исследованиях с экспериментальными моделями авторов Михайловой и Орловой (2019) у крыс с индуцированным МС выявлены атрезия растущих фолликулов, уменьшение числа жёлтых тел, интерстициальный фиброз и сосудистые нарушения микроциркуляции. Работы Давуда Хана и соавт. (2023) показали связь между нарушением экспрессии рецепторов инкретинов и морфологическими изменениями яичников при высокожировой диете.

Таким образом, структурная перестройка яичников при МС носит характер хронического дисгормонального ремоделирования.

Ожирение и гиперинсулинемия способствуют повышенной ароматизации андрогенов в жировой ткани с формированием относительной гиперэстрогении. Павлов и соавт. (2024) указывают, что инсулин усиливает пролиферацию эндометриальных клеток через сигнальные пути PI3K/Akt (ключевой внутриклеточный сигнальный путь, участвующий в регуляции множества процессов, таких как клеточный рост, пролиферация, выживание, метаболизм и ангиогенез). Мамадалиева и Джураева (2023) подтверждают статистическую связь между МС и раком эндометрия. Экспериментальные данные. В исследовании Карновале и соавт. (2025) продемонстрировано, что МС нарушает рецептивность эндометрия и имплантацию эмбриона.

Метаболический синдром (МС)

🟤 Инсулинорезистентность
🟤 Висцеральное ожирение
🟤 Хроническое воспаление
🟤 Дисбаланс липидного обмена

▼

Эндометрий (строма + клетки)

🟤 Нарушение васкуляризации (↓VEGF)
🟤 Повышенный апоптоз клеток
🟤 Снижение чувствительности к прогестерону
🟤 ↑ Провоспалительные цитокины (TNF-α, IL-6)
🟤 Нарушение экспрессии адгезивных молекул
🟤 Частично сохранённая структура эндометрия
🟤 Частичная способность к приёму эмбриона

▲▲

🟤 Препятствие контакту эмбрион–эндометрий

▼

Эмбрион (бластоциста)

▲

🟤 Имплантация затруднена
🟤 Возможна при частично сохранённых функциях

Пояснения к цветам и символам:

🟤 Красный — патологические процессы, препятствующие имплантации.

🟤 Зелёный — оставшиеся нормальные процессы, частичная функциональность эндометрия.

Стрелки показывают направление влияния и последствия. Каждый блок можно использовать как отдельный элемент рисунка в графическом редакторе.

Siqueira et al. (2025) показали, что высокосахарозная диета вызывает структурные изменения матки у беременных крыс в виде утолщения миометрия, усиления воспалительной инфильтрации и изменения сосудистой архитектоники. Эти данные указывают на прямую зависимость морфологии эндометрия от метаболического статуса.

Таблица 1.

Сравнительный обзор морфологических изменений эндометрия при МС

Автор	Модель/Популяция	Основные морфологические изменения
Павлов и соавт., 2024	Женщины с МС	Гиперплазия эндометрия, активация PI3K/Ak
Мамадалиева и Джураева, 2023	Женщины с МС	Статистическая связь МС и эндометриального рака
Карновале и соавт., 2025	Крысы, HFD	Нарушение рецептивности эндометрия, снижение имплантации
Siqueira et al., 2025	Беременные крысы, HSD	Утолщение миометрия, воспаление, сосудистые изменения

МС ассоциирован с повышенной частотой миомы матки (Бабаева и соавт., 2022). Патогенетическая основа включает гиперинсулинемию, активацию IGF-1 (Insulin-like Growth Factor 1 - это гормоноподобный пептид, который играет ключевую роль в росте, дифференцировке и выживании клеток, его активность тесно связана с сигнальным путем PI3K/Akt), усиленную пролиферацию гладкомышечных клеток, хроническое воспаление и оксидативный стресс. Патогенетическая основа включает гиперинсулинемию, активацию IGF-1 и усиленную пролиферацию гладкомышечных клеток. Хроническое воспаление и оксидативный стресс усиливают пролиферативные процессы.

Доброкачественные опухоли матки при МС: микроскопические признаки усиленной пролиферации и структурной перестройки миометрия.

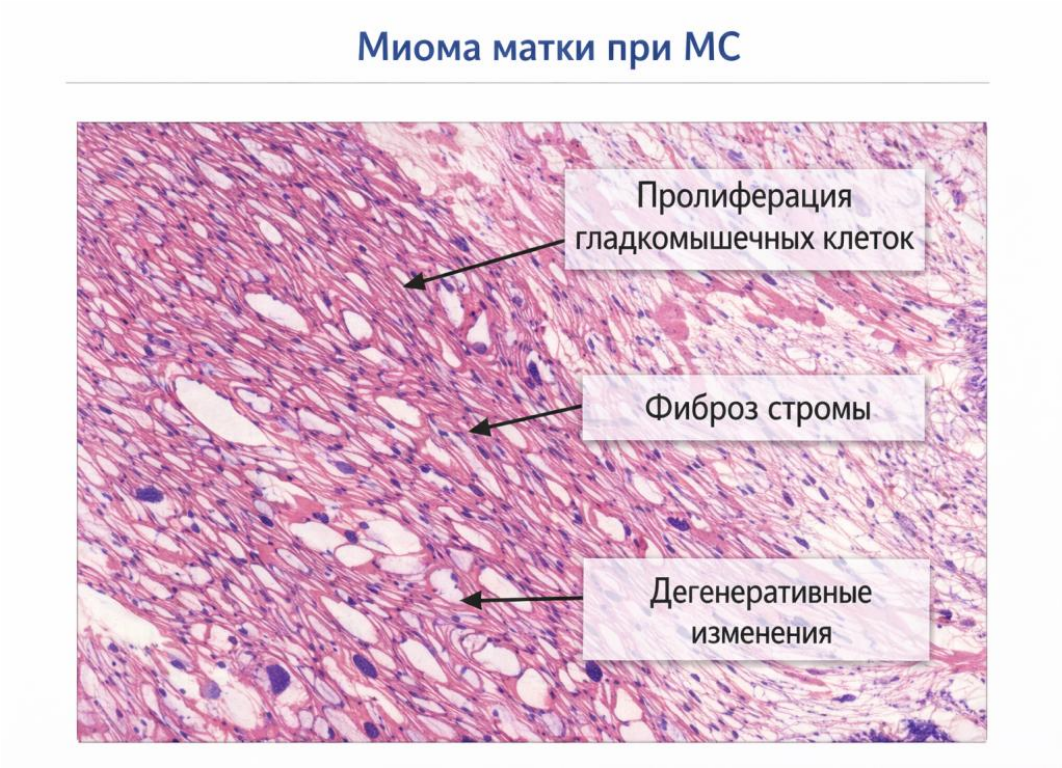

Наиболее распространённые экспериментальные модели МС высокожировая диета (HFD), высокосахарозная диета и комбинированные модели. Экспериментальные модели позволяют изучать молекулярные механизмы, оценивать маркеры апоптоза и пролиферации, анализировать рецепторный профиль тканей, а также воспроизводить морфологические изменения, сходные с клинической картиной у женщин (Buettner et al., 2016; Гунаван и соавт., 2021).

Таблица 2.

Сравнение экспериментальных моделей МС и выявленных морфологических изменений

Автор	Морфологические изменения	Модель
Buettner et al., 2016	Утолщение стромы, атрезия фолликулов	HFD (высокожировая)
Siqueira et al., 2025	Воспаление, сосудистые изменения	HSD (высокосахарозная)
Гунаван и соавт., 2021	Фиброз, гиперплазия, нарушенная экспрессия рецепторов	HFD+HSD (комбинированная)

На основании анализа литературы можно выделить следующих основных патогенетических механизмов структурных изменений: инсулинорезистентность → гиперинсулинемия → стимуляция IGF-1 → пролиферация, гиперэстрогения (ароматизация в жировой ткани), хроническое воспаление (TNF-α, IL-6), оксидативный стресс → повреждение митохондрий и дисрегуляция рецепторов инкретинов и половых гормонов. TNF-α (Tumor Necrosis Factor-alpha) и IL-6 (Interleukin-6) — это ключевые провоспалительные цитокины, которые играют центральную роль в иммунном ответе, воспалении и метаболических нарушениях. Они тесно связаны с морфофункциональными изменениями органов, включая репродуктивные структуры.



Эти механизмы подтверждены клиническими и экспериментальными исследованиями (Ding et al., 2021; Давуд Хан и соавт., 2023; Siqueira et al., 2025).

Заключение.

Анализ литературы показывает, что метаболический синдром сопровождается морфологической перестройкой яичников, эндометрия и миометрия как у женщин, так и в экспериментальных моделях. МС оказывает системное ремоделирующее воздействие на органы репродуктивной системы, однако именно яичники остаются наименее полно охарактеризованным звеном в патогенетической цепи метаболических нарушений. Несмотря на наличие клинических обзоров (Дьяконов, 2016; Чубриева, 2009), морфологическая детализация изменений овариальной ткани при МС представлена фрагментарно. В работах Ding et al. (2021) убедительно показано влияние МС на гормональный профиль, однако отсутствует сопоставление эндокринных показателей с морфометрическими параметрами фолликулярного пула и степенью стромального фиброза. Экспериментальные исследования Михайловой и Орловой (2019) описывают атрезию фолликулов и сосудистые изменения у крыс, однако не содержат углублённого иммуногистохимического анализа пролиферативной активности (Ki-67), апоптоза (caspase-3), ангиогенеза (VEGF) и маркеров фиброгенеза. В работе Давуда Хана и соавт. (2023) продемонстрирована связь морфологических нарушений яичников с изменением экспрессии рецепторов инкретинов, но не изучены механизмы ремоделирования стромы и межклеточного матрикса. Обзор Buettner et al. (2016) и работа Гунаван и соавт. (2021) систематизируют модели МС у животных, однако отсутствует стандартизация морфологи-

ческих критериев поражения яичников, что затрудняет сопоставление результатов различных исследований. В отличие от эндометрия, для которого накоплены убедительные данные о пролиферативных и неопластических рисках (Павлов и соавт., 2024; Мамадалиева и Джураева, 2023; Carnovale et al., 2025), овариальная ткань остаётся недостаточно изученной в аспектах морфометрической оценки фолликулярного резерва при МС, динамики микроциркуляторных нарушений, ремоделирования внеклеточного матрикса и фиброза, связи инсулинорезистентности с митохондриальной дисфункцией гранулёзных клеток и рецепторного профиля к инсулину, IGF-1 и инкретинам в различных фазах цикла.

Таким образом, существующие публикации демонстрируют наличие овариальной дисфункции при МС, однако не обеспечивают комплексного морфофункционального анализа с интеграцией гистологических, морфометрических и молекулярных маркеров. Перспективными направлениями дальнейших исследований являются: стандартизированная морфометрия фолликулярного пула; иммуногистохимическая характеристика пролиферативной и апоптотической активности; оценка сосудистого русла и маркеров ангиогенеза; анализ фиброгенеза и ремоделирования стромы; сопоставление экспериментальных моделей с клиническими биопсийными данными.

Углублённое изучение морфологических изменений яичников при метаболическом синдроме имеет не только теоретическое значение, но и практическую ценность для ранней диагностики снижения овариального резерва, профилактики бесплодия и разработки патогенетически обоснованных терапевтических подходов.

ЛИТЕРАТУРА

1. С.А.Дьяконов. Научная статья. «Метаболический синдром и репродуктивная система женщин (обзор литературы)». Издательство «Медиа Сфера». Журнал: «Проблемы репродукции». 2016. 22(2). 37-43.

2. С.Ю.Чубриева. Автореферат диссертации. «Метаболический синдром у женщин репродуктивного возраста». Журнал: Медицинские диссертации. 2009 г.

3. Павлов А.Ю., Дзидзария А.Г., Калиниченко С.Ю. Научная статья. «Современный взгляд на проблему: влияние ожирения как ключевого компонента МС на развитие и прогрессирование рака эндометрия». Злокачественные опухоли. Том 14, № 2. 2024. https://doi.org/10.18027/2224-5057-2024-010.

4. Мамадалиева Я.М., Джураева Г.А. Научная статья. «Метаболический синдром и рак эндометрия». Журнал «Клиническая и профилактическая медицина» (Journal of Clinical and Preventive Medicine). 2023. № 3.

5. Бабаева Н.И., Беленькая Л.В., Шолохов Л.Ф. Научная статья. «Миома матки и её ассоциация с МС у женщин репродуктивного возраста». Acta Biomedika Scientifica, 2022. Том 7. № 5-1. Акушерство и гинекология.

6. Стеффи Тевар. Статья. «Метаболический синдром у женщин связан с повышенным риском развития гинекологических онкологических заболеваний: исследование ICMR». THE TIMES OF INDIA. 14.10.2025 г.

7. Михайлова И.В., Орлова В.С. Научная статья. «Морфологические изменения яичников у крыс с экспериментальным метаболическим синдромом». Морфология. – 2019.

8. Ноэлия Карновале, Кандела Веласкес и соавторы. Научная статья. «Метаболический синдром нарушает функцию эндометрия и приводит к ранней беременности: исследование in vivo». OXFORD ACADEMIC. Выпуск 2. 11.01.2025г. https://doi.org/10.1530/REP-24-0321

9. Buettner R. et al. Animal models of metabolic syndrome: a review. Журнал: Obesity Reviews. 2016.

10. Rubio-Aliaga I., et al. Major Nutritional Metabolic Alterations Influencing the Reproductive Performance of Dairy Cattle. Журнал: Metabolites. 2022.

11. Siqueira, P.H., et al. Structural and Metabolic Changes in Pregnant Rat Uterina and Adipose Tissue Fed a High-Sucrose Diet during Late Pregnancy. Журнал: Cells. 2025.

12. Ding, E.L., et al. Impact of metabolic syndrome on sex hormones and reproductive function: a meta-analysis and systematic review. Журнал: Metabolism. 2021.

13. Gumenyuk V., et al. Clinical and structural changes in reproductive organs and efficiency of treatment of cows with metabolic disorders. Журнал: Veterinary Medicine. 2020.

14. Давуд Хан, Ананйя Шридхар и соавторы. Научная статья. «Нарушения морфологии яичников, эстрального цикла и фертильности у крыс, получивших высокожировую диету, связаны с изменениями экспрессии рецепторов инкретина». Журнал: ScienceDirect. Репродуктивная биология. Том 23, выпуск 3. 2023 г.

15. Ширли Гунаван, Ахмад Аулия, Вивиан Соетикно. Научная статья. «Разработка моделей метаболического синдрома у крыс: обзор». National Library of Medicine. PubMed Central. 7.07.2021г. 14 (7). 1774-1783. https://doi.org/10.14202/vetworld.2021.1774-1783